

بررسی اثر نانو اکسید آهن در دوره جنینی بر رشد و نمو بیضه موش بالغ نژاد NMRI

حوا شریف دینی، کاظم پریور* و نسیم حیاتی رودباری

دریافت: ۱۳۹۵/۱۰/۱۵ پذیرش: ۱۳۹۶/۶/۲۸ چاپ: ۱۳۹۶/۹/۳۰

گروه زیست شناسی جانوری، دانشکده علوم پایه، واحد علوم و تحقیقات تهران، دانشگاه آزاد اسلامی، تهران، ایران

*مسئول مکاتبات: k.parivar@srbiau.ac.ir

چکیده. در میان انواع نانو ذرات زیست سازگار، نانو اکسید آهن توجه زیادی را برای کاربردهای مختلف به خصوص در پزشکی و در تصویربرداری رزونانس مغناطیسی (MRI) به خود جلب کرده است. بررسی اثرات نانو اکسید آهن بر تغییرات هیستولوژیکی بیضه و اسپرماتوژنز موش بالغی که در زمان جنینی تحت تاثیر قرار گرفته است، هدف این تحقیق است. در این مطالعه تجربی موش ها به ۳ گروه تجربی و ۲ گروه کنترل و شم تقسیم شدند. نانو اکسید آهن با سه تکرار و دوزهای ۱۰، ۳۰ و ۵۰ mg/kg در روز ۱۰ و ۱۲ و ۱۴ دوره بحرانی نمو بیضه جنین به مادر تزریق شد و پس از بلوغ زاده ها، از بیضه و اپیدیدیم برش سریال به ضخامت ۰/۰۶ μm تهیه و رنگ آمیزی هماتوکسیلین-ئوزین انجام شد و بعد از شمارش سلولی، داده ها مورد آنالیز واریانس یک عاملی با تکرار و Tukey قرار گرفت. نتایج بدست آمده افزایش برخی پارامترها مانند تعداد اسپرم اپیدیدیمی در دوزهای ۱۰ و ۳۰ میلی گرم، وزن بیضه در دوز ۳۰ میلی گرم، اسپرماتوسیت اولیه در دوز ۱۰ میلی گرم و کاهش برخی دیگر مانند قطر بیضه در هر سه گروه تجربی و حجم بیضه در دوز ۵۰ میلی گرم را نشان دادند. به علاوه تغییراتی از قبیل بهم ریختگی و واکوتله شدن را در دوزهای بالا شاهد بودیم. با توجه به عبور نانو اکسید آهن از غشای سلولی و نیز با توجه به توان اکسید کنندگی و احیای آن، این نانو ماده در دوز های کم به عنوان یک آنتی اکسیدان عمل کرده و در دوز های بالا سمیت را نشان داد و این نشان دهنده پتانسیل دوگانه نانو اکسید آهن است.

واژه‌های کلیدی. نانو ذرات، اسپرماتوژنز، دوره بحرانی، آنتی اکسیدان، اکسید کنندگی، احیا

Study of the effect of iron oxide nanoparticles on mouse testis development during the embryonic period in NMRI strain

Havva Sharifdini, Kazem Parivar* & Nasim Hayati Rodbari

Received 15.01.2016/ Accepted 19.8.2017/ Published 21.12.2017

Department of Animal Biology, Collage of Science, Tehran Science and Research Branch, Islamic Azad University, Tehran, Iran.

*Correspondent author: k.parivar@srbiau.ac.ir

Abstract. Of different types of bio-compatible nanoparticles, iron oxide nanoparticle has attracted attention for its applications especially in medicine and magnetic resonance imaging (MRI). We decided to study histological changes in testis and spermatogenesis in mature male mice that are affected by ironoxide nanoparticles (Fe_2O_3) during fetal period. In this study, the mice were divided into three experimental and two control and sham groups. Iron oxide at doses of 10, 30, 50 mg/kg were injected into pregnant mice during 10th, 12th and 14th days of the critical period of fetus testis development. After the maturation of the mice which were born, slices with the thickness of 0.06 μm were prepared from adult male testis and epididymis, stained with hematoxylin and eosin. The cells were counted, then the obtained data was analyzed with one-way ANOVA and Tukey testes. The results showed that the number of epididymis sperms at the doses of 10 and 30 mg/kg, testis weight at the dose of 30 mg/kg, primary spermatocytes at the dose 10mg/kg had increased, while the testis diameter in all the three experimental groups and the volume of the testis at the dose of 50 mg/kg had decreased. Disorganization and vacuolization were observed at high doses. Passing through the cell membrane, and considering its oxidation and reduction potentials, it was observed that Iron oxide nanoparticle acts as anti-oxidant at low doses and shows toxicity at high doses. The fact obtained in the paper reflects the dual potential of the iron oxide nanoparticle.

Keywords. nano particles, spermatogenesis, critical period, antioxidant, oxidation, reduction

مقدمه

فناوری نانو یک زمینه کارآمد و منعطف برای تولید نانومواد دارویی است، که این نانو داروها می‌توانند در یک سیستم بیولوژیک، تعامل، تحریک و پاسخ بیولوژیکی مورد نظر را فراهم کنند (Thorek *et al.*, 2006). نانو ذرات به دلیل اندازه کوچکشان قادرند سریعاً وارد جریان خون شوند و از غشای سلول و سلول‌های خونی مغزی و خونی بیضه ای عبور و به داخل بافت‌های تولیدمثلی نفوذ کنند (Lan & Yang, 2012; Yousefi Babadi *et al.*, 2012; Mozafari *et al.*, 2016). نانو مواد به دلیل اندازه کوچک و سطح نسبتاً بزرگتر و واکنش پذیری بالا و ایجاد رادیکال‌های آزاد از جمله ROS توانایی آسیب رساندن به سلول‌های مختلف را دارند (Moslemi *et al.*, 2013). به عنوان مثال در مورد نانو ذرات اکسید فلزی گزارش شده که ماندگاری اسپرم‌ها را کاهش می‌دهند (Taylor *et al.*, 2012; Mahmoudi *et al.*, 2010; Mozafari *et al.*, 2016). نانو اکسید آهن در دو فرم اصلی مگنتیت Fe_3O_4 و ماگنیت Fe_2O_3 می‌باشد. نانوذرات اکسید آهن به دلیل خواص مغناطیسی منحصر به فردش برای استفاده در امکانات تشخیصی داخل بدن (*in vivo*)، استفاده در پزشکی، داروسازی و مهندسی زیستی دارای پتانسیلی بالا است. از جمله این کاربردها، ترمیم بافت، تصویربرداری رزونانس مغناطیسی، روش ایمونواسی، انتقال دارو و ژن، سم زدایی از مایعات بیولوژیک، نشاندار کردن سلول‌ها و ماکرومولکول‌ها و گرما درمانی است که این کاربردها امکانات آزمایشگاهی و درمان شناسی را بهبود بخشیده است (Mahmoudi *et al.*, 2011; Naghavi *et al.*, 2010; Arbab *et al.*, 2002; Bing *et al.*, 2008; Singh *et al.*, 2010). همچنین این ماده با خواص فوق مغناطیسی ذاتی خود به عنوان یکی از نامزدهای عالی برای درمان سرطان در نظر گرفته می‌شود. نانوذرات اکسید آهن پوشش داده شده می‌توانند حاوی محموله‌هایی از قبیل ژن‌ها، پروتئین‌ها، داروهای شیمی درمانی یا ترکیبی از آنها باشد، همچنین این ماده در زمینه تصویربرداری مولکولی، ابزاری مهم برای افزایش کنتراست است، مثلاً امروزه از نانوذرات ابرپارامغناطیس اکسید آهن (SPION: superparamagnetic iron oxide nanoparticles) در تصویربرداری از سیستم لنفاوی و ذخایر خونی و همچنین به همراه

پوششی از دکستران برای کنتراست بهتر در تصویربرداری کبدي استفاده می‌شود. نانو ذرات اکسید آهن، با زیست تخریب پذیری مطلوب و غیر تهاجمی بودن خود در محیط داخلی بدن، به محققان این اجازه را می‌دهد که نه تنها بر تغییرات اناتومیکی، بلکه بر تغییرات فیزیولوژیکی و مولکولی به خوبی نظارت کنند (Thorek *et al.*, 2006). از آنجا که آهن فراوان‌ترین فلز موجود در بدن و یک عنصر ضروری در بسیاری از فعالیت‌های سلولی مانند حمل اکسیژن و انتقال الکترون و تنظیم ژن می‌باشد، کمبود و افزایش آن در بدن موجب صدماتی می‌شود (Boldet *et al.*, 1999; Hentze *et al.*, 2004; Najafzade *et al.*, 2010; Seyedalipour *et al.*, 2015). مثلاً مقدار زیاد آهن می‌تواند سبب آسیب اکسیداتیو DNA در رت شود و با افزایش خطر ابتلا به سرطان و بیماری قلبی در انسان‌ها مرتبط است (Vargas-Arignon *et al.*, 2013). برخی آنزیم‌ها مثل پراکسیدازها و به خصوص کاتالازها، که از آهن به عنوان یک کوفاکتور استفاده می‌کنند و H_2O_2 را تجزیه می‌کنند. کمبود آنزیم‌های آنتی-اکسیدانی وابسته به عناصر ضروری می‌تواند استرس اکسیداتیو را افزایش دهد و باعث ناپایداری ژنومی شود (Valko *et al.*, 2017). علاوه بر این، آهن کوفاکتور بسیاری از آنزیم‌های مهم مربوط به تعمیر DNA که عمدتاً به عنوان خوشه سولفور آهن است (Vargas-Arignon *et al.*, 2013). مواد ضروری معدنی بسته به دوز و نوع، می‌توانند در برابر استرس اکسیداتیو محافظت و یا به آن کمک کنند (Valko *et al.*, 2006). زمانی که مقدار یک عنصر فلزی مانند مس cu^+ و یا آهن fe^{2+} ، بیش از حد است اهداء یک الکترون به H_2O_2 ، منجر به تولید OH می‌شود آهن می‌تواند متحمل واکنش‌های اکسیداسیون و احیا شود و در نتیجه اشکال اکسید شده و احیا شده به ترتیب با عنوان فریک fe^{3+} و فرو fe^{2+} بدست می‌آید. بنابراین با توجه به اکسیداسیون و احیا آهن، این ماده نیز می‌تواند به تولید ROS بیانجامد (Boldet *et al.*, 1999). ROS تولید شده می‌تواند منجر به آسیب‌های عمده مانند سرطان، تصلب شرایین، بیماری‌های عصبی و آسیب جدی به ژنوم شود. (Boldet *et al.*, 1999; Valko *et al.*, 2006). بنابراین این ماده دارای پتانسیل آسیب رسانی است (Boldet *et al.*, 1999). با توجه به اینکه پتانسیل استفاده از نانو اکسید آهن فراوان و قابل توجه است بررسی اثرات مختلف این نانو ماده بخصوص

اثرات آن روی جنین در شرایط *in vivo* می‌تواند به دانشمندان در استفاده بهینه و کم‌خطرتر از این نانو ماده در علوم پزشکی و نانو داروسازی یاری رساند (Noori et al., 2011; Tetly, 2007). با توجه به عبور این نانو ماده از سد خونی جفت و سد خونی بیضه ای، بررسی تغییرات هیستولوژیکی بیضه و اسپرماتوژنز موش بالغی که در زمان جنینی تحت تاثیر نانو اکسید آهن قرار گرفته است، هدف این تحقیق می‌باشد. نتایج حاصل از این تحقیقات می‌تواند راهنمای پژوهشگران در زمینه کاربرد این مواد باشد.

مواد و روش‌ها

در این بررسی تجربی که در مجتمع آزمایشگاهی رازی دانشگاه آزاد اسلامی واحد علوم و تحقیقات انجام شد، از ۳۰ موش سفید آزمایشگاهی ماده نژاد NMRI با دامنه وزنی ۴۰-۳۰ گرم استفاده شد. در تجربیات این آزمایش برای آمیزش، یک موش نر و سه موش ماده در یک قفس قرار داده شدند. در روز بعد با مشاهده درپوش واژنی یا تهیه اسمیر واژنی و مشاهده اسپرم در زیر میکروسکوپ جفت گیری تایید شد. بعد از مشاهده اسپرم و یا درپوش مهبل، این موش‌های مشکوک به حاملگی در قفس‌های مجزایی نگهداری شد و زمان مشاهده درپوش واژینال یا اسپرم روز صفر حاملگی در نظر گرفته شد. موش‌های حامله به پنج دسته تقسیم شدند و هر دسته شامل ۶ موش بار دار بود. دسته‌ها شامل گروه کنترل (بدون تاثیر نانو اکسید آهن)، گروه شم (با تزریق حلال نانو اکسید آهن که آب مقطر تزریقی است) و سه گروه تجربی ۱، ۲ و ۳ (که به ترتیب با دزهای ۱۰، ۳۰ و ۵۰ میلی‌گرم نانو اکسید آهن بر کیلوگرم وزن موش مورد تزریق درون صفاقی قرار گرفتند)، بودند. تزریق‌ها در دوره بحرانی رشد و نمو بیضه که روز ۱۲ است و دو روز قبل و بعد از این روز یعنی در روزهای ۱۰ و ۱۴ انجام شد. نانو اکسید آهن مورد استفاده با فرمول شیمیایی (Fe_2O_3) ، به شکل پودری قرمز رنگ با ذراتی کروی به ابعاد حدود ۴۰ نانومتر بود و از شرکت نانو پارس لیما خریداری شده بود.

با توجه به وزن موش و دوز مورد نظر جرم ماده اندازه‌گیری شد و در آب مقطر تزریقی، که به ازای هر موش نیم میلی‌لیتر بود حل شد و مایع با ورتکس هم زده شد تا به خوبی ماده در آب حل شد. سپس تزریق‌ها که درون صفاقی بود انجام شد. در دو ماهگی

فرزندان نر توسط اتر یا کلروفورم بیهوش شدند. بعد از تشریح و جدا سازی اپیدیدیم و بیضه‌ها، وزن بیضه‌ها با ترازوی دیجیتال اندازه‌گیری شد. سپس حجم بیضه‌ها نیز اندازه‌گیری شد. به این صورت که در استوانه مدرج مقدار مشخصی سرم فیزیولوژی ریخته شد و پس از این که بیضه وارد آن شد از اختلاف حجم ثانویه و اولیه، حجم هریک از بیضه‌ها بدست آمد. سپس بیضه‌های هر موش را درون شیشه کوچکی قرار گرفت، به آنها فیکساتیو بوئن اضافه شد تا بافت‌ها به مدت ۸ ساعت تثبیت شوند. سپس به ترتیب مراحل آب‌گیری، شفاف سازی، پارافین‌دهی و قالب‌گیری انجام شد و در آخر برش‌های سریال با ضخامت ۶ میکرومتر به وسیله دستگاه میکروتوم Leica RM2255 ساخت آلمان تهیه شد. سپس رنگ آمیزی هماتوکسیلین-ائوزین می‌یر انجام شد و لام‌های تهیه شده با این روش زیر میکروسکوپ نوری مورد بررسی قرار گرفتند. قطر لوله‌های اسپرم ساز، قطر بیضه و قطر غلاف سفید توسط اکولر مدرج و با ابژکتیو ۱۰ اندازه‌گیری شد و اعداد بدست آمده در ۱۰ ضرب شد تا اعداد بر حسب میکرومتر بدست آمد. قطر رگ‌ها نیز با ابژکتیو ۴۰ اندازه‌گیری شد و سپس در ۲/۵ ضرب شد تا قطر رگ نیز بر حسب میکرومتر بدست آمد. همچنین شمارش تعداد سلول‌های اسپرماتوژنیک و سلول‌های لایدیگ و فیبروبلاست و رگ‌های خونی و سایر بررسی‌ها برای هر نمونه در ۱۰ میدان دید و ۵ مقطع مختلف با میکروسکوپ نوری و ابژکتیو ۴۰ انجام شد و هر تعداد لوله‌های منی‌سازی که در هر میدان دید وجود داشت مورد بررسی و شمارش قرار گرفت. نتایج به دست آمده تحت آنالیز واریانس یک عاملی با تکرار (One-way ANOVA) و Tukey قرار گرفت و تحلیل و مقایسه‌ی میانگین‌ها در $p < 0.05$ و با در نظر گرفتن خطای استاندارد (SE) انجام شد.


نتایج

بیضه‌های موش‌ها دو ماه پس از به دنیا آمدن خارج شدند و تحت بررسی میکروسکوپی و ماکروسکوپی قرار گرفتند. در بررسی ماکروسکوپی وزن و حجم بیضه‌ها بررسی شد. در بررسی میکروسکوپی ابتدا مقاطع سریال به ضخامت ۶ میکرومتر تهیه شدند و سپس به وسیله میکروسکوپ نوری مورد مطالعه قرار گرفتند و فاکتورهایی از قبیل قطر بیضه، قطر لوله‌های اسپرم ساز، قطر رگ-

جدول ۱- مشخصات نانو ماده.

Table 1. Characteristics of nanomaterial.

نوع نانو ذره	اندازه نانو ذرات	سطح ویژه	درصد خلوص	مورفولوژی	جذب آب
Fe ₂ O ₃ (Gamma)	40nm (30-50)	60 m ² /g	+99	spherical	< 0.2 %



شکل ۱- عکس TEM نانو اکسید آهن.

Fig. 1. TEM images of iron oxide nanoparticles.

بررسی های میکروسکوپی: نتایج حاصل از شمارش سلولی
 بررسی های حاصل از شمارش سلولی، اسپرماتوگونی نوع A₁ باشند هیچ تغییر معنی داری ($p > 0.05$) را در هیچ یک از گروه ها نشان نداد. اسپرماتوگونی نوع B که کروی تر و کم رنگ تر از اسپرماتوگونی نوع A₁ است و از جدار لوله های منی ساز فاصله بیشتری دارد (Junqueira, 2010). در دو گروه تجربی ۱ (دوز ۱۰ میلی گرم / کیلوگرم وزن بدن موش) و گروه تجربی ۲ (۳۰ میلی گرم / کیلوگرم وزن بدن موش) افزایشی با سطح معنی داری ($p < 0.001$) را داشت. سلول های اسپرماتوسیت اولیه سلول های بزرگ تر از اسپرماتوگونی می باشند که در حدود ۱۸ میکرون قطر دارند. این سلول ها دارای هسته نسبتا درشت می باشند. بررسی این سلول ها افزایش معنی داری ($p < 0.001$) را در گروه تجربی ۱ (دوز ۱۰ میلی گرم / کیلوگرم وزن بدن موش) نشان داد. اسپرماتیدها در مرحله گلژی سلولی گرد، با هسته مشخص است، ترکیبات هتروکروماتین و یوکروماتین مشخص نیست و هستک در آن دیده نمی شود. اسپرماتیدها را می توان به کمک اندازه کوچکشان (۷-۸ میکرومتر) و موقعیت نزدیک به مجرای داخلی لوله های منی ساز تشخیص داد. بررسی اسپرماتید های فاز گلژی نشان داد که در گروه تجربی ۲ و ۳ کاهش معنی داری ($p < 0.001$) داشته است. اسپرماتید فاز رسیدگی نزدیک ترین سلول به مجرای لوله های منی

های خونی و قطر غلاف سفید توسط اکولر مدرج اندازه گیری شد. همچنین تعداد لوله های اسپرم ساز، تعداد رگ های خونی، اسپرماتوگونی نوع A₁، اسپرماتوگونی نوع B، اسپرماتوسیت اولیه، اسپرماتید فاز گلژی و اسپرماتید فاز رسیدگی، سلول های سرتولی، سلول های لایدیگ، سلول های فیروبلست و اسپرم اپیدیدیمال برای هر نمونه در ۱۰ میدان دید مورد بررسی و شمارش قرار گرفت. اعداد به دست آمده با استفاده از نرم افزار SPSS17 مورد آنالیز قرار گرفت و میانگین این اعداد با در نظر گرفتن خطای استاندارد (SE) مورد مقایسه و تحلیل قرار گرفت (جدول ۲). در هر قسمت داد های گروه کنترل با سایر گروه ها و همچنین سایر گروه ها با یکدیگر مورد مقایسه قرار گرفتند.

بررسی های ماکروسکوپی

در بررسی های ماکروسکوپی نتایج حاصل از اندازه گیری و بررسی حجم بیضه نشان دهنده تغییر معنی داری ($p < 0.001$) در گروه تجربی ۳ (دوز ۵۰ میلی گرم / کیلوگرم وزن بدن موش) بود و در این گروه، حجم بیضه به شدت کاهش داشته است. اما در سایر گروه ها تغییر معنی داری مشاهده نشد. نتایج حاصل از اندازه گیری وزن بیضه ها نشان داد که در گروه تجربی ۲ (دوز ۳۰ میلی گرم / کیلوگرم وزن بدن موش) بطور معنی داری ($p < 0.001$) افزایش داشته و در سایر گروهها نسبت به گروه کنترل تغییر معنی داری ($p > 0.05$) مشاهده نشد.

معنی‌داری را در سطح ($p < 0.001$) نشان داد. بررسی قطر بیضه، نشان‌دهنده کاهش معنی‌داری ($p < 0.001$) در سه گروه تجربی ۱ و ۲ و ۳ بوده است. در بررسی قطر لوله‌های اسپرم ساز و قطر غلاف سفید هیچ تغییر معنی‌داری مشاهده نشد و ($p > 0.05$) بود. پس از انجام سایر بررسی‌ها از مقاطع نمونه‌های بیضه و اپیدیدیم همه گروه‌ها فتومیکروگراف تهیه شد که تعدادی از آنها در ادامه خواهد آمد (شکل ۲). در بررسی این مقاطع همانگونه که در تصاویر مشاهده می‌شود در گروه تجربی ۱ بهم ریختگی خاصی نسبت به گروه شم و کنترل مشاهده نشد (شکل ۲ A و B و C) اما در گروه تجربی ۲ اندکی بی‌نظمی در ترتیب قرارگیری سلول‌ها مشاهده شد. سلول‌های اسپرماتوسیت اولیه در بعضی قسمت‌ها به جدار لومن لوله‌های منی‌ساز چسبیده بودند. همچنین در این مقاطع واکوئل‌هایی هم دیده می‌شد (شکل ۲ D). در فتو میکروگراف گروه تجربی ۳ علاوه بر این بی‌نظمی‌ها و واکوئل‌ها، سلول‌هایی بزرگ و پررنگ با هسته بسیار چروکیده نیز مشاهده می‌شود و بعلاوه اینکه اسپرماتیدهای فاز گلژی در برخی قسمت‌ها بسیار کم بود و قطر اپیتلیوم زایا کمتر شده بود (شکل ۲ E).

بحث

اسپرماتوژنز یک فرایند بیولوژیک پیچیده است که نسبت به اثرات محیطی حساس می‌باشد. (Bardiyeh-Stol *et al.*, 2005). بسیاری از مطالعات نشان‌دهنده اثرات سوء یا سمی نانو پارسیکل‌ها بر سلول‌های زایای نر است. زیرا قرار گرفتن در معرض نانوذرات سبب اختلال در عملکرد هورمونی از جمله اختلال در مراحل مختلف تنظیم هورمون‌های جنسی می‌شود (Yamashita & Yoshioka 2012). تاکنون مطالعات اندکی بر روی اثرات نانو اکسید آهن روی رشد و نمو دستگاه تولید مثلی صورت گرفته است و بیشتر مطالعات به بررسی اثرات این ماده بر روی کبد و کلیه پرداخته است (Ping *et al.*, 2012; Ankaweret *et al.*, 2010). برای مطالعه اثرات سمیت از آزمون مسمومیت‌های ژنتیکی و آزمون سمیت‌های تولید مثل و رشد نمو بهره می‌جویند (Teske *et al.*, 2015). در این تحقیق نیز به بررسی اثرات نانو اکسید آهن و بررسی سمیت بر بخشی از تولید مثل و رشد و نمو پرداختیم. همه نانو مواد لزوما اثر سوء بر اسپرماتوژنز ندارند و برخی اثرات مفیدی را نشان می‌دهند

ساز و با شکلی کشیده هستند. بررسی آنها نشان‌دهنده افزایش معنی‌دار ($p < 0.001$) در گروه ۱ و ۲ تجربی بود. سلول‌های اسپرم بالغ درون لومن لوله‌های اپیدیدیم قرار دارند و تقریباً به صورت نقاط کشیده دیده می‌شوند، بررسی آماری آنها نشان‌دهنده افزایش معنی‌دار ($p < 0.001$) در دو گروه تجربی ۱ و ۲ (دوز ۱۰ و ۳۰ میلی گرم / کیلوگرم وزن بدن موش) بود. سلول‌های سرتولی استوانه‌ای یا هرمی شکل به طور گسترده سلول‌های دودمان اسپرماتوژنیک را در بر می‌گیرند. با میکروسکوپ نوری مرز سلول‌های سرتولی به صورت بسیار ناچیز معلوم می‌شود و این به علت زائده‌های جانبی متعددی است که سلول‌های اسپرماتوژنیک را در بر می‌گیرد (Junqueira, 2010). این سلول در مقاطع بافتی معمولاً به جدار لوله‌های منی‌ساز چسبیده اند و به وسیله هسته بیضوی شکلشان و همچنین شکل هرمی خود سلول‌ها شناسایی می‌شوند (Badkoobeh *et al.*, 2013). بررسی این سلول‌ها نشان‌دهنده افزایش معنی‌دار ($p < 0.001$) در دو گروه تجربی ۱ و ۲ (دوز ۱۰ و ۳۰ میلی گرم / کیلوگرم وزن بدن موش) و همچنین افزایش معنی‌داری ($p < 0.01$) در گروه تجربی ۳ (دوز ۵۰ میلی گرم / کیلوگرم وزن بدن موش) می‌باشد. نتایج حاصل از بررسی فیبروبلاست‌ها نشان داد، تنها در گروه تجربی ۲ (دوز ۳۰ میلی گرم) افزایش معنی‌داری ($p \leq 0.05$) داشته است. سلول‌های لایدیگ، سلول‌هایی گرد یا چند وجهی با هسته مرکزی و سیتوپلاسمی انوزینوفیل غنی از قطرات کوچک لیپیدی هستند که در بافت همبند بین لوله‌های اسپرم ساز دیده می‌شوند. بررسی آن‌ها نشان‌دهنده افزایش معنی‌داری در سطح (p) در گروه تجربی ۲ (دوز ۳۰ میلی گرم) می‌باشد.

نتایج حاصل از شمارش تعداد رگ‌های خونی و تعداد لوله‌های اسپرم ساز

در نتایج حاصل از شمارش و بررسی تعداد رگ‌های خونی هیچ تغییر معنی‌داری ($p > 0.05$) مشاهده نشد. بررسی تعداد لوله‌های اسپرم ساز در گروه‌های مختلف نشان‌دهنده تغییرات معنی‌داری ($p < 0.001$) در هر سه گروه تجربی بوده و تعداد این لوله‌ها افزایش یافت.

بررسی حاصل از قطر رگ، بیضه، لوله‌های اسپرم ساز و غلاف سفید

بررسی قطر رگ‌های خونی در دو گروه تجربی ۱ و ۲ افزایش

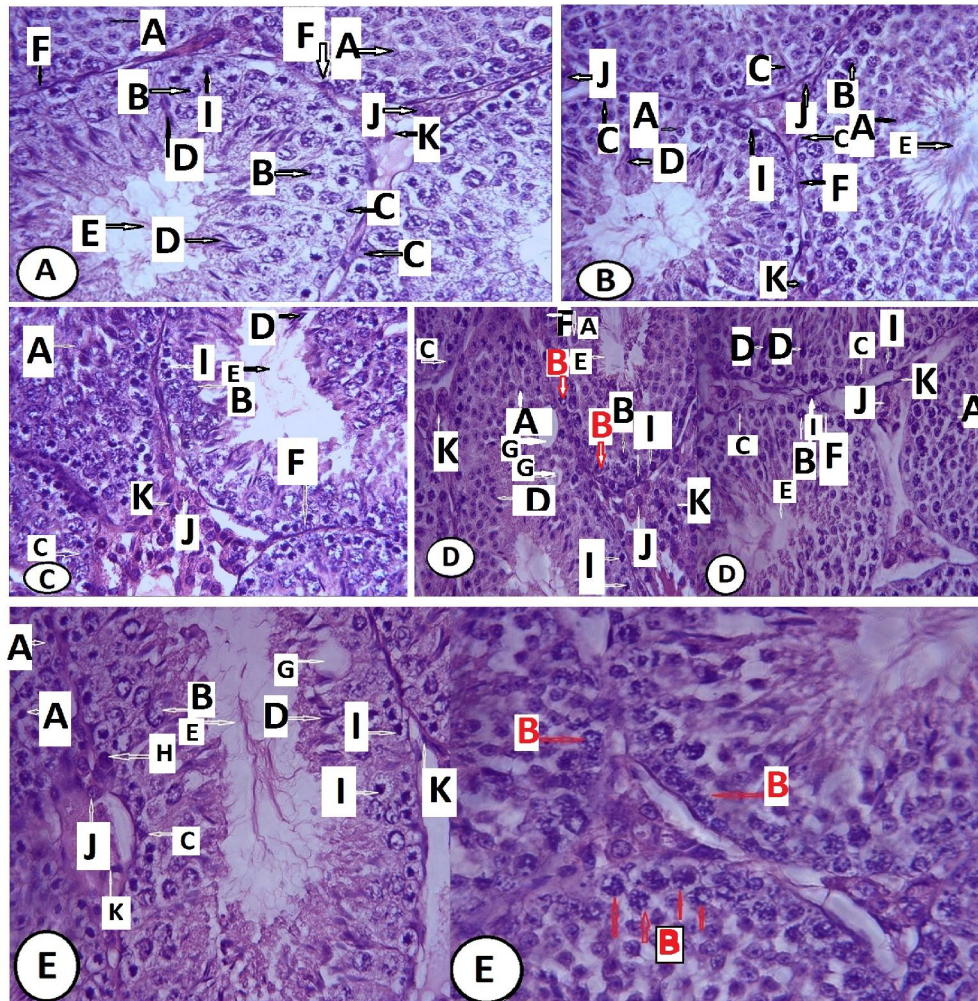
جدول ۲- مقایسه نتایج در پارامترهای بیضه‌ای در گروه‌های کنترل، شم، تجربی ۱، تجربی ۲ و تجربی ۳ (mean±SE).

Table 2. Compare the results in testicular parameters in the control, sham and experimental 1, 2 and 3 groups (mean±SE).

مشاهده/تیمار	کنترل	شم	تجربی ۱	تجربی ۲	تجربی ۳
وزن بیضه (mg)	43.1500 ± 2.75242	40.2750 ± 0.92090	44.7083 ± 1.70145	***95.6833 ± 4.60818	37.6083 ± 1.28655
حجم بیضه (ml)	0.283 ± 0.00562	0.2 ± 0	0.2008 ± 0.00557	0.2 ± 0	***0.0958 ± 0.00417
قطر بیضه (µm)	6290 ± 80.34110	6392.0833±71.04782	***2955.6250±45.47299	***3396.2917±28.25625	***3383.1250±36.11126
قطر غلاف سفید (µm)	32.6667 ± 2.12934	43.9496 ± 16.84198	30.9167 ± 1.29097	25.3333 ± 0.95364	30.2500 ± 2.49499
تعداد لوله‌های اسپرم ساز (n)	82.8750 ± 5.19102	101.5167 ± 5.50451	***124.0750 ± 5.05551	***174.1583 ± 5.96729	***170.8333 ± 4.00142
قطر لوله‌های اسپرم ساز (µm)	182.4750±3.06836	186.6250 ± 3.31956	184.1667 ± 2.71932	178.5833 ± 1.99543	183.2500 ± 3.87689
اسپرماتوگونی نوع A1 (n)	7.7083 ± 0.35035	7.2500 ± 0.46476	8.7167 ± 0.58556	7.8667 ± 0.55898	9.2333 ± 0.66996
اسپرماتوگونی نوع B (n)	10.5833 ± 0.89518	9.2000 ± 0.84975	***22.6833 ± 1.48522	***18.6833 ± 0.99670	5.1250 ± 1.05125
اسپرماتوسیت اولیه (n)	31.9500 ± 0.98936	28.4333 ± 1.01292	***46.6167 ± 1.63852	33.9500 ± 1.44511	32.5833 ± 1.12525
اسپرماتید فاز گلژی (n)	90.6333 ± 3.75539	89.1000 ± 3.61130	99.9667 ± 5.31244	***61.8333 ± 2.60879	***48.2917 ± 2.02296
اسپرماتید فاز رسیدگی (n)	58.1833 ± 2.69243	56.0583 ± 2.62397	***103.8083 ± 4.92332	***84.4333 ± 4.35734	46.9 ± 1.90780
سرتولی (n)	3.43333 ± 0.24390	3.2833 ± 0.23075	***5.4917 ± 0.30838	***7.7417 ± 0.32030	**4.8500 ± 0.18996
لایدینگ (n)	12.9500 ± 0.64667	8.3917 ± 0.42047	16.5583 ± 0.91422	***20.5583 ± 1.69394	12.6083 ± 0.66645
فیبروبلاست (n)	6.3167 ± 0.31199	6.3167 ± 0.32128	7.6583 ± 0.41917	*8.3000 ± 0.47715	5.3500 ± 0.32446
تعداد رگ خونی (n)	0.6207 ± 0.008809	0.6552 ± 0.10304	1.0517 ± 0.13566	0.8966 ± 0.12466	0.7586 ± 0.11875
قطر رگ خونی (µm)	36.7500 ± 2.80539	39.7500 ± 2.89756	48.7500 ± 4.81966	***65.0000 ± 6.52983	***63.8095 ± 5.05432
اسپرم اپیدیدیمال (n)	120.9000 ± 7.11563	120.3000 ± 6.42573	***210.0000 ± 18.35635	***260.2000 ± 14.30214	111.7000 ± 10.90163

نشان‌دهنده اثرات مثبت این ماده در دوز ۱۰ میلی‌گرم/کیلوگرم وزن بدن موش باشد و این موضوع می‌تواند مربوط به خاصیت آنتی‌اکسیدانی این ماده در دوزهای کم باشد چرا که باعث بهبود عملکرد برخی از آنزیم‌های وابسته به آهن می‌شود. در گروه تجربی ۲ یا همان دوز ۳۰ میلی‌گرم قطر بیضه کم شده بود بدون اینکه حجم بیضه تغییری داشته باشد. تعداد لوله‌های اسپرم ساز و وزن بیضه افزایش داشت. همچنین تعداد سلول‌های اسپرماتوگونی نوع B، اسپرماتید فاز رسیدگی، سرتولی، لایدینگ و اسپرم بالغ در

(Talebi *et al.*, 2013)، زیرا برخی از نانوذرات می‌توانند از نقص عملکرد هورمونی از طریق سازوکارهای مختلفی همچون خاصیت آنتی‌اکسیدانی جلوگیری کنند (Yamashita & Yoshioka 2012). در گروه تجربی ۱ یعنی دوز ۱۰ میلی‌گرم اگرچه قطر بیضه کم شده اما حجم کلی بیضه تغییری نکرد و تعداد لوله‌های اسپرم ساز افزایش یافت. همچنین تعداد سلول‌های اسپرماتوگونی نوع B، اسپرماتوسیت اولیه، اسپرماتید فاز رسیدگی، سرتولی و اسپرم بالغ در این گروه افزایش داشت که می‌تواند



شکل ۲- A: فتومیکروگراف مقطع بیضه گروه کنترل، **B:** گروه شم، **C:** گروه تجربی ۱، **D:** گروه تجربی ۲، **E:** گروه تجربی ۳. اسپرماتید فاز گلژی (A)، اسپرماتوسیت اولیه (B)، سرتولی (C)، اسپرماتید فاز رسیدگی (D)، لومن لوله‌های منی ساز (E)، اسپرماتوگونی نوع A (F)، اسپرماتوگونی نوع B (I)، سلول‌های لایدیگ (J)، سلول‌های فیبروبلاست (K)، واکوتل (G)، سلول‌های بزرگ با هسته چروکیده (H). (بزرگنمایی $\times 400$).

Fig. 2. Photo-micrographs of testicular cross sections in **A:** control group, **B:** sham group, **C:** experimental group 1, **D:** experimental group 2, **E:** experimental group 3. Golgi spermatid (A), primary spermatocyte (B), sertoli (C), spermatid (D), lumen of seminiferous tubule (E), Type A1 spermatogonia (F), Type B spermatogonia (I), lydig cell (J), fibroblast cell (K), vacuole (G), large cells with wrinkled core (H). Magnification $\times 400$.

آنچه که از این مطالعه نیز حاصل شد نشان دهنده افزایش سلول‌های لایدیگ توسط نانو اکسید آهن در دوز ۳۰ میلی گرم است که افزایش سلول‌های سرتولی را در پی داشته است. انجام بررسی‌های هورمونی می‌تواند اطمینان بیشتری را در این مورد بدهد. سلول‌های لایدیگ در برابر عوامل سمی نسبت به سلول‌های ژرمینال بیضه مقاوم‌تر می‌باشند. معمولاً آسیب این سلول‌ها بعد از تخریب اپی‌تلیوم ژرمینال رخ می‌دهد (Badkoobeh *et al.*, 2013). در مطالعه‌ای که اثر میدان الکترومغناطیس بر اسپرماتوژنز بررسی شد، بیان شد افزایش قطر رگ می‌تواند باعث افزایش

این گروه افزایش داشت که همه این‌ها نشان دهنده اثرات مثبت این ماده است. در دوز ۳۰ میلی گرم افزایش تعداد فیبروبلاست‌ها را نیز داشتیم. فعال شدن فیبروبلاست‌ها و افزایش سنتز کلاژن می‌تواند منجر به فیروزه شدن بیضه شود و در نهایت موجب کاهش تعداد اسپرم شود (Badkoobeh *et al.*, 2013). در چندین مطالعه بیان شد افزایش سلول‌های لایدیگ به دلیل تاثیر نانو اکسید بر روی میتوکندری می‌تواند هورمون تستوسترون را افزایش دهد و این می‌تواند منجر به افزایش سلول‌های سرتولی گردد (Fatahian Dehkordi *et al.*, 2014).

کاهش تعداد سلول های اسپرماتید فاز گلژی را داشتیم که می توان بیان کرد نانو اکسید آهن در روند تمایز این سلول ها به مراحل بعدی اختلال ایجاد کرده است. در مطالعه ای که تاثیر رژیم غذایی حاوی آهن به مدت دو ماه بر روی موش های نر بالغ صورت گرفت کاهش میزان تستوسترون و کاهش قابل ملاحظه در تعداد اسپرم ها و سلول های اسپرماتونیک مشاهده شد (Mohamed *et al.*, 2010). همچنین در بررسی اثرات نانو اکسید آهن پوشش داده شده با DMSA در موش های باردار و نیز بررسی اثر این ماده بر رشد و نمو بیضه موش، علاوه بر حضور نانو اکسید آهن در جفت، کبد و کلیه، بررسی هیستولوژیکی بافت بیضه کاهش معنی داری را در سلول های اسپرماتونیک نشان داد. همچنین مشخص نمودند که استفاده از نانو اکسید آهن در دوران بحرانی از تشکیل جنین می تواند باعث مختل شدن رشد و نمو اندامهایی مثل بیضه شود، بنابراین استفاده زیاد از این ماده توسط مادران می تواند باعث عوارض جانبی شدیدی در نوزادان پس از تولد شود. همچنین در این مطالعه مشخص شده بود که این ماده در دوز ۵۰ mg/kg هم اثر سمیت دارد (Noori *et al.*, 2011). با توجه به اینکه تزریق نانو اکسید آهن در این تحقیق نیز در دوران بحرانی تشکیل بیضه و تمایز جنسیت جنین بود، ما هم اثرات سمیت را در دوز ۵۰ mg/kg مشاهده کردیم. در گروه تجربی ۳ با دوز ۵۰ میلی گرم/کیلوگرم وزن بدن موش، قطر بیضه کاهش یافت و این بار حجم بیضه نیز کاهش یافت و این نشان دهنده سمیت این ماده در دوز ۵۰ میلی گرم است. تعداد لوله های اسپرم ساز همچنان زیاد شده بود، بدون اینکه در قطرشان تفاوتی ایجاد شود. همچنین کاهش اپیتلیوم زایا در دوز ۵۰ میلی گرم/کیلوگرم نیز مشاهده شد. تعداد اسپرم اپیدیدی نیز در دوز ۱۰ و ۳۰ میلی گرم/کیلوگرم افزایش یافت اما در دوز ۵۰ میلی گرم/کیلوگرم افزایشی نداشتیم در اپیتلیال زایای این گروه علاوه بر واکوئل ها، سلول هایی بزرگ پررنگ با هسته چروکیده نیز مشاهده شد که می تواند نشان دهنده مرگ سلولی ناشی از تجمع نانو اکسید آهن در این سلول ها باشد که نیازمند تست های تکمیلی است. همان طور که مطالعات اخیر عبور نانو ذرات آهن از سد خونی بیضه ای، سد خونی مغزی و جفت و همچنین تجمع آن را در بافت هایی مانند مغز و بیضه و طحال و کلیه و کبد را نشان می دهند (Noori *et al.*, 2011; Yousefi Babadi *et al.*, 2012)

جریان خون به بافت بیضه شود که نتیجتاً علاوه بر بالا بردن دمای بیضه میزان اکسیژن موجود در بافت را افزایش می دهد و در نتیجه تولید رادیکال های آزاد اکسیژن زیاده تر شده و این رادیکالها در نهایت منجر به آپتوز و مرگ سلولی می شوند (Ay & Soleimani Rad, 2008). پس افزایش قطر رگ در دوز ۳۰ و ۵۰ میلی گرم نانو اکسید آهن نیز می تواند چنین اثری داشته باشد چرا که وجود واکوئل ها در این مقاطع بافتی نیز نشان دهنده آپتوز و مرگ سلولی است هرچند در دوز ۳۰ میلی گرم تعداد آنها بسیار کمتر بود. همان گونه که دیده شد تعداد اسپرماتید فاز گلژی در دوز ۳۰ و ۵۰ میلی گرم نیز کاهش یافت. در مطالعات گذشته بیان شد یکی از مکانیسم های تاثیر نانو ذرات در سلول های مختلف، کاهش فعالیت میتوکندری ها است (Bentley *et al.*, 2008). همچنین گزارش شده نانو ذرات اکسید آهن نیز می تواند از غشای اسپرم عبور کنند و به میتوکندری اتصال یابند (Braydich-stolle *et al.*, 2005). در مطالعه ای بررسی اثر نانو اکسید آهن (Fe₂O₃) بر تحرک و تعداد اسپرم اپیدیدیمال حاکی از آن بود که تعداد اسپرماتوسیت اولیه و تعداد و تحرک اسپرم اپیدیدیمال در گروه های تجربی به شدت کاهش پیدا کرد که بیان شد کاهش تحرک می تواند ناشی از اثر نانو اکسید آهن بر عمل کرد میتوکندری باشد. همچنین بهم ریختگی در این مقاطع که شامل انتشار سلول های پیش ساز اسپرم و به ویژه اسپرماتوگونی ها به داخل لومن لوله های اسپرم ساز بود، دیده شد (Nasri *et al.*, 2015). در مطالعه حاضر به هم ریختگی و بی نظمی در مکان قرارگیری سلول های اسپرماتوسیت اولیه در دوز ۳۰ و ۵۰ میلی گرم به وجود آمد و نظم قرارگیری لایه های سلول در درون لوله های اسپرم ساز بهم ریخته بود. بنابراین خواص دوگانه نانو اکسید آهن در گروه تجربی ۲ دیده می شود و سمیت آن به تدریج در سطوح میکروسکوپی آغاز می گردد. آنچه در مورد اثرات نانو اکسید آهن در این مطالعه دیده می شود مثلاً اثر آن بر اسپرماتوسیت های اولیه نزدیک به مطالعات دیگران در بررسی سایر نانو ذرات بر روی سلول های جنسی بود. به طور مثال Collodel و همکاران (2013) نشان دادند که برخی نانو ذرات مثل نانو ذرات طلا و نقره دارای اثرات منفی بر روی سلول های جنسی به ویژه اسپرماتوسیت ها در رت ها هستند (Mozafari *et al.*, 2016) در این مطالعه به دنبال تغییر اسپرماتوسیت اولیه

مرگ سلولی و نکروزه شدن بافتها می‌شود. با ورود نانو اکسید آهن به بافت‌ها و اندام‌های جنین و احتمالا با به وجود آمدن گونه‌هایی از آهن کاهیده که هنوز توانایی اکسیدشدن را دارند در زنجیره انتقال الکترون و یونها در داخل سلول و میتوکندری و همچنین آزاد کردن گونه‌هایی از رادیکال‌های آزاد اکسیژن که با اثر بر ترکیبات غشا باعث پراکسیداسیون و تخریب آن می‌شوند (Auffan *et al.*, 2009). همچنین این نانو ماده می‌تواند با ورود به هسته سلول باعث ایجاد اختلال در بیان ژن‌ها، تمایز سلول‌ها، مهاجرت سلولی و اندام زایی در سطوح بسیار میکروسکوپی شود و مانع رشد و بلوغ طبیعی نوزادان پس از تولد شود. با توجه به آنچه گفته شد بهتر است انجام تحقیقات بسیار دقیق‌تری بر روی محیط‌های کشت سلول‌های مختلف در محیط *in vitro* و مراحل مختلف رشد و نمو جنین در دیگر اندام‌ها انجام شود. همچنین از این خاصیت بازدارنده نانو اکسید آهن می‌توان در درمان سرطان و تومورها سود جست.

سپاسگزاری

از استادان و کارشناسان مرکز تحقیقات رازی دانشگاه علوم و تحقیقات تهران قدردانی می‌شود.

REFERENCES

- Afkhami Ardakani, M., Shirband, A., Golzadeh, J., Asadi Samani, M., Latifi, E., Kheylopour, M. and Jafari, N. 2013. The effect of iron oxide nanoparticles on liver enzymes (ALT, AST and ALP), thyroid hormones (T3 and T4) and TSH in rats. – J. Shahrekord Univ. Med. Sci. 14: 82-88.
- Ankamwar, B., Lai, T.C., Huang, J.H., Liu, R.S., Hsiao, M. and Chen, C.H. 2010. Biocompatibility of Fe₃O₄ nanoparticles evaluated by in vitro cytotoxicity assays using normal, glia and breast cancer cells. – Nanotech. 21: 75-102.
- Arbab, A., Lindsey, A., Bashaw, B., Bradley, R., Miller, B.S. and Elaine, K. 2003. Characterization of biophysical and metabolic properties of cells labeled with superparamagnetic iron oxide nanoparticles and transfection agent for cellular MR imaging – Radiology 229: 838-846.
- Auffan, M., Rose, J., Wiesner, M.R. and Bottero, J.Y. 2009. Chemical stability of metallic nanoparticles: a parameter controlling their potential cellular toxicity in vitro. – Environ. Pollut. 157: 1127–1133.
- Ay, J. and Soleimani Rad, J. 2008. Histopathologic effects of 120 volt electromagnetic fields and protective effect of epinephrine on spermatogenesis in adult rats. – Sci. Med. J. Ahwaz Jundishapur Univ.

دلیل دارا بودن خصوصیات فیزیکی شیمیایی، قابلیت زیست و تکثیر سلول‌های زنده را کاهش دهد (Afkhami-Ardakani *et al.*, 2013). از طرفی نانوذرات با تولید و افزایش گونه‌های اکسیژن فعال نظیر سوپراکسیداز باعث افزایش اکسیداسیون مولکول‌هایی نظیر پروتئین‌ها می‌شوند، که باعث مرگ سلولی می‌شوند (Fatahian Dehkordi, 2015). وجود واکنش در اپیتلیال زایا و تشکیل سلول‌های غول‌آسا باعث قطع ارتباط سلول‌ها با سلول‌های سرتولی می‌شوند (Talebi *et al.*, 2013). در این مطالعه دیده شد تعداد سلول سرتولی در هر سه گروه تجربی حتی در دوز ۵۰ میلی‌گرم که اثرات سمیت نانو اکسید آهن در این دوز آشکار شده بود، افزایش یافت. دلیل این امر می‌تواند مقاوم‌تر بودن سلول سرتولی نسبت به دیگر سلول‌های موجود در لوله‌های اسپرم ساز باشد. مثلا Zanetti و همکاران (2007) مشاهده کردند که ۹ هفته بعد از تیمار رت‌های نر با داکسوروبیسین تنها سلول‌های باقی مانده در توبول‌های باریک و نازک، سلول‌های سرتولی هستند (Badkoobeh *et al.*, 2013). دلیل افزایش، کاهش و یا ثابت بودن سلول‌های مختلف در یک دوز به دلیل تفاوت در نوع سلول و مقاومت آن سلول در برابر عوامل شیمیایی می‌باشد. بطورمثال در مطالعه حاضر تعداد برخی سلول‌ها مانند اسپرماتوگونی نوع A₁ تغییری نکرد یا تعداد اسپرماتوگونی نوع B در دو دوز ۱۰ و ۳۰ میلی‌گرم افزایش یافت. Lee و همکاران (1993) بیان کردند سلول‌های اسپرماتوگونی موجود در لوله‌های اسپرم ساز نسبت به بسیاری از ترکیبات سمی که روی سایر سلول‌های اسپرماتوژنیک مؤثرند، مقاوم هستند و در مطالعه دیگری گفته شد برخی عوامل که باعث کاهش بسیاری از سلول‌های ژرمینال می‌شود تکثیر این سلول‌ها را تحریک می‌کند (Badkoobeh *et al.*, 2013). ما در این مطالعه دریافتیم این ماده در دوزهای پایین بر روی رشد و نمو اثر مثبت دارد، زیرا باعث کمک به عملکرد آنزیم‌هایی می‌شود که وجود آهن به مقدار کم برای آنها ضروری است و رفته رفته با توجه به پارامترهایی که اندازه‌گیری کردیم اثرات سمیت با بالا رفتن دوز نمایان شد. به طور کلی نتایج این طرح تحقیقاتی، وجود پتانسیل دوگانه نانو اکسید آهن مگنیت (γFe₂O₃) با قطر ۴۰ نانومتر و با درصد خلوص ۹۹٪ را در سمیت‌زایی و تحریک فرایندهای رشد و نموی بیان می‌دارد. این ماده در دوزهای بالا خاصیت سمیت‌زایی داشته و با ایجاد رادیکال‌های آزاد باعث

- Med. Sci. 7: 1-9.
- Badkoobeh, P., Parivar, K., Kal antar, S.M., Salabat, A. and Hosseini, S.D.** 2013. Protective effect of nano-zinc oxide on reproductive system and fertility of adult male Wistar rats following doxorubicin treatment. – *Arak Med. Uni. J.* 70: 1-9.
- Bentley, G.E., Ubuka, T. and McGuire, N.L.** 2008. Gonadotropin-inhibitory hormone and its receptor in the avian reproductive system. – *J. Gen. Comp. Endocrinol.* 156: 34-43.
- Bing, W., Weiyue, F., Meng, W., Tiancheng, W., Yiqun, G., Mota, Z., Hong, O., Junwen, S., Fang, Z., Yuliang, Z., Zhifang, C., Haifang, W. and Jing, W.** 2008. Acute toxicological impact of nano- and submicro-scaled zinc oxide powder on healthy adult mice. – *J. Nanopart. Res.* 10:263–276.
- Boldet, D.** 1999. New perspectives on iron: an introduction. – *Am. J. Med. Sci.* 318: 207- 212.
- Braydich-stolle, L., Hussain, S., Schlager, J. and Hofmann, M.** 2005. In vitro cytotoxicity of nanoparticles in mammalian germ line stem cells. – *J. Toxicol. Sci.* 88: 412-419.
- Fatahian Dehkordi, R.A., Heidarnejad, S. and Ameri, A.** 2015. ZnO nanoparticles effects on male rat gonad histology and its effect on blood serum sex factors. – *J. Cell and Tissue.* 6: 187-194.
- Hentze, M.W. and Muckenthaler, M.V.** 2004. Balancing acts molecular control of mammalian iron metabolism. – *Cell* 117: 285-97.
- Junquiera, L.** 2010. Basic histology. – Khosravi Publication, Tehran, 478 pp.
- Lan, Z. and Yang, W.X.** 2012. Nanoparticles and spermatogenesis: how do nanoparticles affect spermatogenesis and penetrate the blood-testis barrier. – *J. Nanomed.* 7: 579-596.
- Mahmoudi, M., Sant, S., Wang, B. and Laurent, S.** 2011. Superparamagnetic iron oxide nanoparticles (SPIONs): development, surface modification and applications in chemotherapy. – *Adv. Drug Del. Rev.* 63:24-46
- Mahmoudi, M., Simchi, A. and Imani, M.** 2010. A new approach for the in vitro identification of the cytotoxicity of superparamagnetic iron oxide nanoparticles. – *J. Colloids Surf. B.* 75: 300-309.
- Mohamed, M., Seweid, E., Mervat, A., Sousou, A. and Hebatallah, A.** 2010. Effect of prolonged intake of iron enriched diet on testicular functions of experimental rats. – *Nat. Sci.* 2: 551-556.
- Moslemi, N., Najafzadeh, H., Koochak, M. and Shahriary, A.** 2013. Evaluation of lipid profile and oxidative stress indices in serum and liver of rat after iron oxide nanoparticle administration. – *J. Kashan Uni. Med. Sci.* 17:247-254.
- Mozafari, Z., Parivar, K., Hayati Roodbari, N. and Irani, Sh.** 2016. Histopathology of epididymis in adult NMRI male rats treated with zinc oxide nanoparticles. – *J. Med. Sci. Islamic Azad University* 26: 142-148.
- Naghavi, S., Samim, M., Abdin, M.Z., Ahmed, F.J., Maitra, A.N., Prashant, C.K. and Dinda, A.K.** 2010. Concentration-dependent toxicity of iron oxide nanoparticles mediated by increased oxidative stress. – *Int. J. Nanomed.* 5: 983-989.
- Najafzade, H., Razijalali, M., Morovvati, H. and Taravati, F.** 2010. Comparison prophylactic effect of silymarin and deferoxamine on iron overload induced hepatotoxicity in rat. – *J. Med Toxicol.* 6: 22-6.
- Nasri, S., Rezai-Zarchi, S., Kerishchi, P. and Sadeghi, S.** 2015. The effect of iron oxide nanoparticles on sperm numbers and mobility in male mice. – *Zahedan. J. Res. Med. Sci.* 17: e2185.
- Noori, A., Parivar, K., Modaresi, M., Messripour, M., Yousefi, M. and Amiri, H.** 2011. Effect of magnetic iron oxide nanoparticles on pregnancy and testicular development of mice. – *Afr. J. Biotechnol.* 10: 1221-1227.
- Ping, M., Qing, L., Jiao, C., Juan, D., Shumao, D., Zhuge, X. and Xu, Y.** 2012. Intraperitoneal injection of magnetic Fe₃O₄-nanoparticle induces hepatic and renal tissue injury via oxidative stress in mice. – *Int. J. Nanomed.* 7: 4809-4818.
- Seyedalipour, B., Barimani, N., Dehpour Jooybari, A., Hoseini, S.M. and Oshrieh, M.** 2015. Histopathological evaluation of kidney and heart tissues after exposure to copper oxide nanoparticles in *Mus musculus*. – *J. Babol Uni. Med. Sci.* 17: 44-50
- Singh, N., Jenkins, G.J.S., Asadi, R. and Doak, S.H.** 2010. Potential toxicity of superparamagnetic iron oxide nanoparticles (SPION). – *J. Nano Rev.* 1: 1-15.
- Talebi, A.R., Khorsandi, L. and Moridian, M.** 2013. The effect of zinc oxide nanoparticles on mouse spermatogenesis. – *J. Assit. Reprod. Gen.* 30: 1203-1209.
- Taylor, U., Barchanski, A. and Garrels, W.** 2012. Toxicity of gold nanoparticles on somatic and reproductive cells. – *Med. Biol.* 733: 125-133.
- Tetley, T.D.** 2007. Health effects of nanomaterials. – *Biochem. Soc. J.* 35: 527-531.
- Teske, S.S., Detweiler, J. and Corrella, S.** 2015. The Biomechanisms of metal and metal-oxide nanoparticles' interactions with cells. – *Int. J. Environ. Res. Publ. Health.* 12: 1112–1134.
- Thorek, D., Chen, A., Czupryna, J. and Tsourkas, A.** 2006. Superparamagnetic iron oxide nanoparticle probes for molecular imaging. – *Health* 34: 23-38.
- Valko, M., Leibfritz, D., Moncol, J., Cronin, M., Mazur, M. and Telser, J.** 2007. Free radicals and antioxidants in normal physiological functions and human disease. – *Int. J. Biochem. Cell Biol.* 39: 44-84.
- Valko, M., Rhodes, C.J., Moncol, J., Izakovic, M. and Mazur, M.** 2006. Free radicals, metals and antioxidants in oxidative stress-induced cancer. – *Chem. Biol. Interact.* 160: 1-40.
- Vargas-Arigony, A.L., Marques-de-oliveira, I., Machado, M., Lilian-Bordin, D., Bergter, L., Pra, D. and Attonio-Pegas-Henriques, J.** 2013. The influence of micronutrients in cell culture: a reflection on viability and genomic stability. – *Biomed. Res. Int.* 2013: Article ID 597282, 22 pages.
- Yamashita, K. and Yoshioka, Y.** 2012. Safety assessment of nanomaterials in reproductive developmental field. – *J. Yakugaku Zasshi.* 132: 331-335.
- Yousefi Babadi, V., Najafi, L., Najafi, A., Gholami, H., BeigiZarji, M.E. and Golzadeh, J.** 2012. Evaluation

of iron oxide nanoparticles effects on tissue and enzymes of liver in rats. – J. Pharma. Biomed. Sci. 23: 1-5.

Zanetti, S.R., Maldonado, E.N. and Avelano M.I. 2007. Doxorubicin affects testicular lipids with long-chain (C18-C22) and very long-chain (C24-C32) polyunsaturated fatty acids. – Cancer Res. 67: 6973-6980.

How to cite this article:

Sharifdini, H., Parivar, K. and Hayati Rodbari, N. 2017. Study of the effect of iron oxide nanoparticles on mouse testis development during the embryonic period in NMRI strain. – Nova Biologica Rep. 4: 215-225.

شریف‌دینی، ح.، پریور، ک. و حیاتی رودباری، ن. ۱۳۹۶. بررسی اثر نانو-اکسید آهن در دوره جنینی بر رشد و نمو بیضه موش بالغ نژاد NMRI. – یافته‌های نوین در علوم زیستی ۴: ۲۱۵-۲۲۵.