

اثر ترمیم‌کننده پلی‌ساکارید استخراج شده از ستاره شکننده بر زخم پوستی موش صحرایی نر نژاد ویستار

ایلناز ابوالحسنی^۱، جواد بهارآرا^۱، ناصر مهدوی شهری^۲ و الهه امینی^۳

^۱ گروه زیست شناسی، دانشکده علوم، دانشگاه آزاد اسلامی، مشهد، ایران؛ ^۲ گروه زیست شناسی، دانشکده علوم، دانشگاه فردوسی، مشهد، ایران؛ ^۳ گروه علوم

جانوری، دانشکده علوم زیستی، دانشگاه خوارزمی، تهران، ایران

مسئول مکاتبات: جواد بهارآرا، baharara@mshdiau.ac.ir

چکیده. در طب سنتی عصاره‌های گیاهان دربردارنده پلی‌ساکارید به‌طور وسیعی برای درمان زخم پوستی به‌کار می‌رود. ستاره شکننده به عنوان یک موجود دریایی دارای ترکیبات فعال زیستی است که به آن قدرت بازسازی بازوهای آسیب دیده را می‌دهد. هدف مطالعه حاضر بررسی اثر پلی‌ساکارید استخراج شده از ستاره شکننده خلیج فارس (*Ophiocoma erinaceus*) در ترمیم زخم پوستی موش صحرایی نر نژاد ویستار است. در این پژوهش تجربی، ۶۰ سر موش صحرایی نر به‌طور تصادفی به ۵ گروه شاهد، شاهد مثبت (تیمار با عسل)، گروه تجربی ۱ تا ۳ به ترتیب از راست به چپ تحت تیمار با دوز ۱۲/۵، ۲۵ و ۳۷/۵ میلی‌گرم/کیلوگرم وزن بدن پلی‌ساکارید ستاره شکننده تقسیم شدند. زخم در بخش پشتی بدن ایجاد شد و موش‌ها تحت تیمار موضعی قرار گرفتند. در روزهای ۰، ۳، ۷، ۱۰ و ۱۴ از زخم‌های در حال ترمیم نمونه‌برداری شد و پس از رنگ‌آمیزی توسط میکروسکوپ نوری ارزیابی شد. سپس، داده‌های کمی توسط نرم‌افزار SPSS، آزمون آماری آنالیز واریانس یک طرفه در سطح (p ≤ ۰/۰۵) تحلیل شدند. نتایج میکروسکوپی نشان داد که در زخم‌های تیمار شده با دوز ۳۷/۵ پلی‌ساکارید مشابه با گروه شاهد مثبت بازسازی اپی‌تلیوم، رگ‌زایی و کاهش تعداد سلول‌های التهابی سریع‌تر از گروه شاهد بود. بیش‌ترین ضخامت اپی‌تلیوم در روز ۷ و کم‌ترین تعداد سلول‌های التهابی در روز ۱۴ در گروه تجربی ۳ و شاهد مثبت نسبت به گروه شاهد مشاهده شد (p ≤ ۰/۰۵). یافته‌های این پژوهش نشان داد که پلی‌ساکارید ستاره شکننده باعث تسریع روند ترمیم زخم می‌شود که می‌تواند به عنوان یک ترکیب طبیعی در تکوین داروهای ترمیم‌دهنده زخم پوستی پیشنهاد شود.

واژه‌های کلیدی. التیام زخم، ترکیبات فعال زیستی، خلیج فارس، کربوهیدرات، مدل آزمایشگاهی

The regenerative properties of the extracted polysaccharide from Brittle star (*Ophiocoma erinaceus*) on cutaneous wound in male Wistar rat

Ilnaz Abolhasani¹, Javad Baharara¹, Nasser Mahdavi Shahri² & Elaheh Amini³

¹Department of Biology, Faculty of Sciences, Mashhad Branch, Islamic Azad University, Mashhad, Iran; ²Department of Biology, Faculty of Sciences, Ferdowsi University of Mashhad, Mashhad, Iran; ³Department of Animal Biology,

Faculty of Biological Sciences, Kharazmi University, Iran

Correspondent author: Javad Baharara, baharara@mshdiau.ac.ir

Abstract. In traditional medicine, extracts of polysaccharide-containing plants are widely employed for the treatment of cutaneous wounds. The brittle star, as one of marine organisms, encompasses bioactive compounds, which confer the healing potency of damaged arms. The aim of the present study is to investigate the effects of extracted polysaccharide from the Persian Gulf brittle star (*Ophiocoma erinaceus*) on male Wistar rat skin wound healing. In this experimental study, 60 male Wistar rats were divided randomly into 5 groups including control, positive control (treatment with honey), experimental 1 to 3 (treatment with 12.5, 25, 37.5 mg/kg body weight of extracted polysaccharide, respectively). In all groups, the wound was inflicted in the posterior part of the body of rats. Then, rats were treated locally. On the 3th, 7th, 10th and 14th days, samples were collected from the healing hole and histological changes were investigated by light microscopy. Then, quantitative data were analyzed by SPSS software, one-way ANOVA at the level of p<0.05. Microscopic results showed that, in treated wounds by 37.5 mg/kg of extracted polysaccharide, as well as

positive control, the re-epithelialization, the angiogenesis and the attenuation of inflammatory cells were significantly improved in comparison with the control group. Maximum epithelium thickness (on the 7th day) and minimum inflammatory cells (on the 14th day) were observed in the experimental group 3 (treated with 37.5 mg/kg of extracted polysaccharide) and positive control, as compared with the control group ($p \leq 0.05$). The findings of this research indicated that the polysaccharide extracted from *O. erinaceus* accelerated the cutaneous wound healing in male rats, which can be used as a natural component in the development of natural source agents for the treatment of cutaneous wounds.

Keywords. animal model, bioactive compounds, carbohydrate, Persian Gulf, wound healing

پلی ساکاریدها و اسیدهای نوکلئیک گروه بندی کرد. بیشترین پلی- ساکاریدها در محیط دریایی آگار، آلژینات، کاراگینانها و کیتین هستند (Silva et al., 2012).

خارپوستان جانورانی دریازی و دارای توانایی ترمیم زخم هستند. یکی از ویژگیهای این جانوران که نقش کلیدی برای بقای آنها دارد، بازسازی قسمت‌های از دست رفته بدن است (Smith et al., 2010). مارسانان فراوانترین رده خارپوستان هستند که بسیاری از آنها در عمیقترین نواحی اقیانوسها یافت می‌شوند. این رده شامل ستاره‌های شکننده و ستاره‌های سبدي هستند که به دلیل حرکت بازوها تحت عنوان مارسانان نامیده می‌شوند (Czarkwiani et al., 2013).

خارپوستان غنی از ترکیبات طبیعی بوده و ترکیبات موجود در مایع سلومیک آنها، غنی از مولکول‌های پپتیدی، فاکتورهای رشد و نورو پپتیدهایی است که در فرایندهای سیگنالینگ سلولی شرکت دارد (Miguel et al., 2012). خاصیت ایمنولوژیک این پپتیدهای فعال زیستی، هورمون‌ها و عوامل رشد موجب خنثی شدن و یا از بین بردن مواد خارجی، ترویج مهاجرت و آگلوتیناسیون سلولی شده و در نتیجه مکانیسم ترمیم زخم حائز اهمیت است (Cragg & Newman, 2013). مطالعات دیگری نشان داده‌اند که در خانواده خارپوستان ترکیباتی مانند سرامید، بنیان‌های هیدروکسیل، استیل و اسیدهای چرب وجود دارد که در ترمیم زخم موثرند (Inagaki et al., 2001). ستاره شکننده ترکیبات آلی آبگریز سمی مانند بی‌فنیل‌های پلی‌کلرینه و هیدروکربن‌های آروماتیک چند حلقه‌ای دارد که فعالیت‌های زیستی متعددی را موجب می‌شود (Zueva et al., 2018). بازسازی بازوهای تخریب شده در مارسانان می‌تواند نویدبخش شناسایی ترکیبات مؤثری باشد که باعث بهبود زخم و کاهش هزینه‌های درمانی می‌شود. با توجه به پژوهش قبلی این گروه تحقیقاتی مبنی بر اثر ترمیمی عصاره الکلی ستاره شکننده خلیج فارس بر ترمیم زخم پوستی (Baharara et al., 2014)، به همین سبب در پژوهش حاضر روند بهبود زخم تحت تأثیر پلی- ساکارید ستاره شکننده خلیج فارس بر روی زخم پوستی موش صحرایی نر مورد بررسی قرار گرفت.

مقدمه

زخم، آسیب آناتومیکی به یک بافت است که ممکن است به وسیله فاکتورهای مختلف ایجاد شود (Agrawal et al., 2014). زخم اجازه نفوذ مواد خارجی و ارگاناسم‌ها به بدن را می‌دهد. بنابراین بهبود زخم یک پاسخ تطبیقی مهم در برابر عفونت است که برای حفظ همئوستاز بدن ضروری است (Hameedalddeen et al., 2014). التیام زخم یک فرایند بیولوژیکی است که نقایص بافتی را که به وسیله تروما یا جراحی ایجاد شده است، ترمیم نموده و هدف اصلی درمان آن، تسریع در بسته شدن و باقی نماندن جای زخم است (Bielefeld et al., 2013). تحقیقات بر روی یک زخم حاد در یک مدل آزمایشگاهی، فرایند ترمیم زخم را در ۴ مرحله نشان می‌دهند: هموستازی، التهاب، تکثیر یا گرانولوزه شدن و بازسازی یا ترمیم بخش آسیب دیده که به وضعیت سلامت عمومی میزبان، توانایی بافت برای ترمیم و میزان آسیب ایجاد شده وابسته است (Salama et al., 2014). هدف روش‌های مورد استفاده در ترمیم زخم به کارگیری ترکیبات دارویی است که ضمن ایجاد زمینه‌ای مساعد برای التیام بافت آسیب دیده و کوتاه‌تر شدن دوره ترمیم، کمترین عوارض جانبی نیز ایجاد کنند. از این جهت داروهای بر پایه ترکیبات طبیعی در ترمیم زخم بسیار مورد توجه قرار گرفته‌اند (Kaboli & Haghghat, 2017; Mirjalili et al., 2017).

یکی از منابع اتمام ناپذیر برای تهیه مواد دارویی، منابع دریایی هستند و بخش عظیمی از ترکیبات طبیعی از ارگاناسم‌های دریایی استخراج می‌شوند. تحقیقات سیستماتیک بر روی داروهای جدید نشان می‌دهند که موجودات دریایی به ویژه اسفنج‌ها، خز-ها، حلزون‌ها، کرم‌ها و خارپوستان نسبت به برخی گیاهان، دارای خواص آنتی‌بیوتیکی، ضدسرطانی و ضدالتهابی بیش‌تری هستند (Prabhu & Bragadeeswaran, 2013). فرآورده‌های طبیعی دریایی استخراج شده از بی مهرگان دریایی طیف وسیعی از خواص درمانی از جمله فعالیت ضد میکروبی، آنتی‌اکسیدانی، ضد فشارخون بالا، ضد انعقاد، ضد سرطان، ضد التهاب و غیره را نشان داده‌اند (De Zoysa, 2012). موجودات دریایی انواع قابل توجهی از پلیمرهای زیستی را سنتز می‌کنند که می‌توان آنها را در ۳ دسته پروتئین‌ها،

مواد و روش‌ها

در این پژوهش تجربی آزمایشگاهی، از موش صحرایی نر نژاد ویستار استفاده شد. موش‌های صحرایی مورد نیاز از بخش حیوانات سرم سازی رازی مشهد تهیه شدند. در کلیه مراحل کار، مقررات اخلاقی کار با حیوانات رعایت گردید. ۶۰ سر رت نژاد ویستار تقریباً با سن ۸-۶ هفته و در محدوده وزنی ۲۵۰-۲۰۰ گرم به طور تصادفی در ۵ گروه شامل: شاهد، شاهد مثبت (تیمار با عسل)، گروه تجربی ۱ (تیمار با پلی‌ساکارید ستاره شکننده با دوز ۱۲/۵ میلی‌گرم/کیلوگرم وزن بدن)، گروه تجربی ۲ (تیمار با پلی‌ساکارید ستاره شکننده با دوز ۲۵ میلی‌گرم/کیلوگرم وزن بدن) و گروه تجربی ۳ (تیمار با پلی‌ساکارید ستاره شکننده با دوز ۳۷/۵ میلی‌گرم/کیلوگرم وزن بدن) تقسیم شدند و در اتاق حیوانات آزمایشگاهی، در شرایط استاندارد نوری (۱۲ ساعت نور و ۱۲ ساعت تاریکی)، رطوبت ۴۰ تا ۶۰ درصد و دمای 24 ± 2 درجه سانتی‌گراد نگهداری شدند. حیوانات در قفس‌های استاندارد و با در نظر گرفتن تمهیدات لازم برای جلوگیری از ایجاد عفونت قرار گرفته و هیچ گونه محدودیتی از نظر مصرف آب و غذا نداشتند (Sohrabifar et al., 2016).

تهیه ستاره شکننده

ستاره شکننده از سواحل قشم در خلیج فارس توسط پژوهشگران مرکز تحقیقات بیولوژی کاربردی تکوین جانوری دانشگاه آزاد مشهد، جمع آوری و به آزمایشگاه تحقیقاتی منتقل شد و پس از شناسایی به فریزر ۸۰- درجه سانتی‌گراد انتقال داده شد. در آزمایشگاه، نمونه‌ها با آب مقطر شستشو داده شده و در اتاق تاریک در دمای ۲۵ درجه سانتی‌گراد به مدت سه روز خشک و سپس پودر شدند. سپس نمونه‌ها درون ظرف‌های درب‌دار ذخیره و تا زمان عصاره‌گیری در دمای ۲۰- درجه سانتی‌گراد نگهداری شدند.

استخراج پلی‌ساکارید از ستاره شکننده

برای این منظور، بر اساس پروتوکل، ۱۰۰ گرم از ستاره شکننده خشک و پودر شد و با ۵ برابر حجم خود با آب مقطر استریل بر روی همزن مغناطیسی در دمای جوش قرار گرفت. پس از سرد شدن، عصاره توسط کاغذ صافی فیلتر و سانتریفیوژ شد. در مرحله بعد سوسپانسیون رویی با سه برابر حجم الکل ۹۵ درصد مخلوط شده و در دمای ۴ درجه سانتی‌گراد درون یخچال قرار گرفت. پس از طی ۲۴ ساعت، تمام محلول در دمای ۴ درجه سانتی‌گراد در دور ۱۳۵۰۰ rpm به مدت ۳۰ دقیقه و در دور ۱۰۰۰۰ rpm به مدت ۲۰ دقیقه سانتریفیوژ شد. پس از سانتریفیوژ، بخش رویی (پلی‌ساکارید استخراج شده) فریز گردید (Lee et al., 2011). در پژوهش قبلی جهت تایید استخراج

پلی‌ساکارید از ستاره شکننده، از روش‌های FTIR، واکنش فنل-سولفوریک اسید و UV-سولفوریک اسید استفاده گردید (Baharara & Amini, 2016).

روش ایجاد زخم پوستی

قبل از ایجاد زخم، موش‌های صحرایی نر با تزریق داخل صفاقی ماده بیهوشی کتامین و زایلین (به ازای هر ۳۰۰ گرم وزن بدن ۰/۱۶ سی‌سی کتامین و ۰/۰۸ سی‌سی زایلین) بیهوش شدند. برای ایجاد زخم، پس از حذف موهای ناحیه پشت گردن، در قسمت پشتی موش‌ها توسط پانچ دو دایره به قطر ۱۰ میلی-متر ایجاد شد (Alahtavakoli et al., 2010). عمق زخم شامل درم و هیپودرم بود و روز جراحی (ایجاد زخم) به عنوان روز صفر در نظر گرفته شد.

روش تیمار حیوانات

کلیه تیمارها از روز بعد از ایجاد زخم انجام شدند. انتخاب دوز بر اساس مطالعات قبلی صورت گرفت (Soheili et al., 2016). به این صورت که هرروز با توجه به وزن موش‌ها، مقدار مشخصی از پلی‌ساکارید ستاره شکننده (۳۷/۵، ۲۵، ۱۲/۵ میلی-گرم/کیلوگرم) توزین و در ۱ میلی‌لیتر آب مقطر حل شد. در گروه‌های تجربی، تیمار با پلی‌ساکارید ستاره شکننده به صورت موضعی روزانه ۱ بار در ساعت‌های مشخص تا زمان اپی‌تلیزاسیون (ایجاد اپی‌تلیوم) کامل انجام شد. حیوانات گروه شاهد هیچ تیماری دریافت نکردند، در حالی که گروه شاهد مثبت، روزانه ۱ بار تحت تیمار با عسل تهیه شده از شرکت جهان عسل مشهد قرار گرفتند.

نمونه برداری و بررسی میکروسکوپی

برای بررسی مقاطع میکروسکوپی در روزهای (۳، ۷، ۱۰ و ۱۴) از جایگاه در حال ترمیم، نمونه برداری مجدد بافتی صورت گرفت (Alahtavakoli, et al., 2010). به این منظور حیوانات مجدداً بیهوش شده و موهای اضافی منطقه زخم، حذف گردید و نمونه برداری مجدد توسط برش ناحیه مورد نظر با تیغ جراحی و پنس انجام شد. نمونه‌ها پس از شستشو در محلول سرم فیزیولوژیکی، به ظروف محتوی فیکساتور فرمالین ۱۰ درصد جهت تثبیت منتقل شدند. پس از انجام مراحل پاساژ بافتی به منظور عبور دادن نمونه از سری الکل‌های صعودی به منظور آنگیری و تولوئن به منظور شفاف‌سازی بافت، قالب‌های پارافینی به دستگاه میکروتوم منتقل و برش‌هایی به ضخامت ۷-۵ میکرون تهیه و با روش هماتوکسیلین-آنوزین رنگ آمیزی شدند. سپس نمونه‌ها با استفاده از فتومیکروسکوپ ارزیابی شدند. در مشاهدات میکروسکوپی مقاطع بافتی، تعداد سلول‌های التهابی، میزان اپی-تلیزاسیون و تعداد جوانه‌های عروقی در ناحیه ترمیم زخم در

با توجه به آنالیزهای آماری، میانگین تعداد سلول‌های التهابی در همه گروه‌ها در روزهای اولیه پس از ایجاد زخم نسبت به گروه شاهد افزایش نشان داد. در روز سوم، تعداد سلول‌های التهابی در همه گروه‌ها دارای بیش‌ترین مقدار بود و بین گروه‌های تجربی ۲ و ۳ و شاهد مثبت با گروه شاهد اختلاف معناداری در سطح ($p \leq 0/05$) مشاهده شد (شکل ۲). در روز هفتم با وجود این که میانگین تراکم سلول‌های التهابی در همه گروه‌ها، پس از اینکه به ماکزیمم تراکم رسیده‌اند، کاهش یافت، اما در این روز اختلاف معنی‌داری بین گروه‌های مورد مطالعه مشاهده نشد ($p \leq 0/05$) در روز چهاردهم تراکم سلول‌های التهابی کاهش یافت و بین گروه‌های تجربی ۳ و شاهد مثبت نسبت به گروه شاهد اختلاف معنی‌داری در سطح ($p \leq 0/05$) مشاهده شد (جدول ۲).

بررسی تعداد عروق خونی

میانگین تراکم عروق خونی در روز سوم آزمایش در گروه‌های تجربی و شاهد مثبت نسبت به شاهد اختلاف معناداری نشان داد. در روز هفتم و دهم میانگین تراکم عروق در همه گروه‌ها افزایش یافت؛ طوری که بین گروه‌های تیمار با عسل و گروه تجربی ۳ نسبت به شاهد اختلاف معناداری در سطح ($p \leq 0/05$) مشاهده شد. حداکثر میزان رگ‌زایی در روز دهم در همه گروه‌ها مشاهده شد. در روز چهاردهم تراکم عروق رو به کاهش گذاشت. در این روز بین گروه‌های تجربی، شاهد مثبت نسبت به گروه شاهد اختلاف معنی‌داری مشاهده نشد ($p > 0/05$) (جدول ۳، شکل ۳).

همه گروه‌ها، با بزرگنمایی ۴۰۰ مورد ارزیابی قرار گرفت. در کلیه مراحل، قوانین و مقررات اخلاقی کار با حیوانات رعایت گردید. آنالیز آماری

داده‌های کمی با استفاده از نرم افزار SPSS (نسخه ۱۶)، آنالیز واریانس یک طرفه one way ANOVA تست تعقیبی Tukey در سطح ($p \leq 0/05$) تجزیه و تحلیل شدند.

نتایج

نتایج روند اپی‌تلیزاسیون

آنالیز میکروسکوپی نشان داد که پس از ایجاد زخم و شروع تیمار، تا روز هفتم در گروه‌های تجربی تحت تیمار با پلی‌ساکارید ستاره شکننده در غلظت‌های ۳۷/۵، ۲۵، ۱۲/۵ میلی-گرم/کیلوگرم وزن بدن و شاهد مثبت تحت تیمار با عسل در مقایسه با شاهد روند اپی‌تلیزاسیون سریع‌تر بود. در روز سوم، بین گروه‌های تجربی و شاهد مثبت، نسبت به گروه شاهد اختلاف معناداری مشاهده نشد. در حالی که در روز هفتم بین گروه شاهد مثبت و گروه تجربی ۳ (تحت تیمار با غلظت ۳۷/۵ میلی-گرم بر کیلوگرم ستاره شکننده) نسبت به گروه شاهد اختلاف معناداری در سطح ($p \leq 0/05$) مشاهده شد. از روز هفتم تا روز چهاردهم ضخامت اپی‌تلیوم کاهش یافت و به ضخامت اپی‌تلیوم در گروه شاهد نزدیک شد (جدول ۱، شکل ۱).

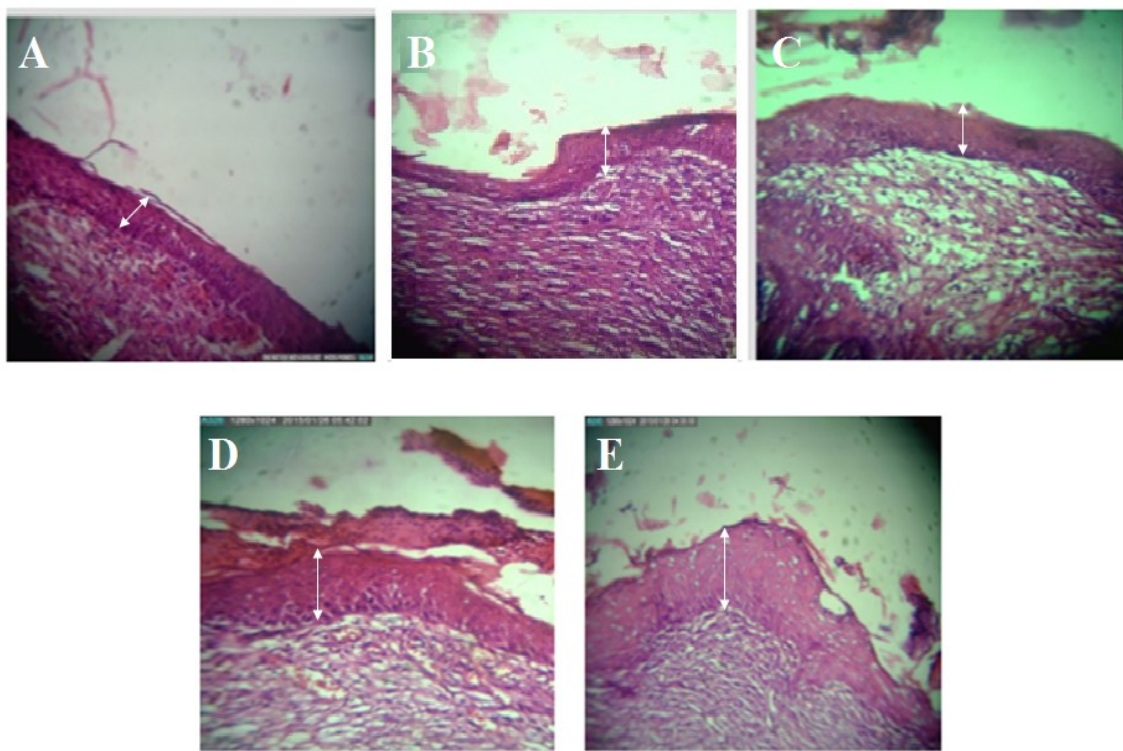
بررسی تعداد سلول‌های التهابی

جدول ۱- میانگین ضخامت اپی‌تلیوم (میزان اپی‌تلیزاسیون مجدد) بر حسب میکرومتر در گروه‌های مورد مطالعه در روزهای سوم، هفتم، دهم و چهاردهم.

Table 1. The average of epithelium thickness in experimental groups in the 3th, 7th, 10th, 14th days on the basis of micrometer.

روز	سوم	هفتم	دهم	چهاردهم
گروه	میانگین \pm انحراف معیار	میانگین \pm انحراف معیار	میانگین \pm انحراف معیار	میانگین \pm انحراف معیار
شاهد	۰ \pm ۴۰/۳۳	۴۵/۰ \pm ۳۳/۵۱	۲۱/۴۴ \pm ۰/۳۸	۳۹/۰ \pm ۶۷/۳۸
شاهد مثبت	۴۳/۰ \pm ۶۷/۳۸	* ۵۹/۰ \pm ۲۳/۵۸	۳۸/۰ \pm ۳۳/۱۹	۰ \pm ۳۷/۶
تجربی ۱	۴۰/۰ \pm ۶۷/۱۹	۴۶/۰ \pm ۱۱/۳۱	۴۴/۰ \pm ۱۳/۲	۰ \pm ۳۹/۵۷
تجربی ۲	۴۱/۰ \pm ۳۳/۱۵	۴۷/۰ \pm ۳۳/۵۱	۴۱/۰ \pm ۶۷/۱۵	۳۹/۰ \pm ۸/۳
تجربی ۳	۴۲/۰ \pm ۶۷/۳۴	* ۰ \pm ۵۸/۳	۳۹/۰ \pm ۱۳/۳۸	۳۷/۰ \pm ۶۷/۱

* نشان‌دهنده تفاوت معنی‌دار ($p \leq 0/05$)، نسبت به گروه شاهد است.



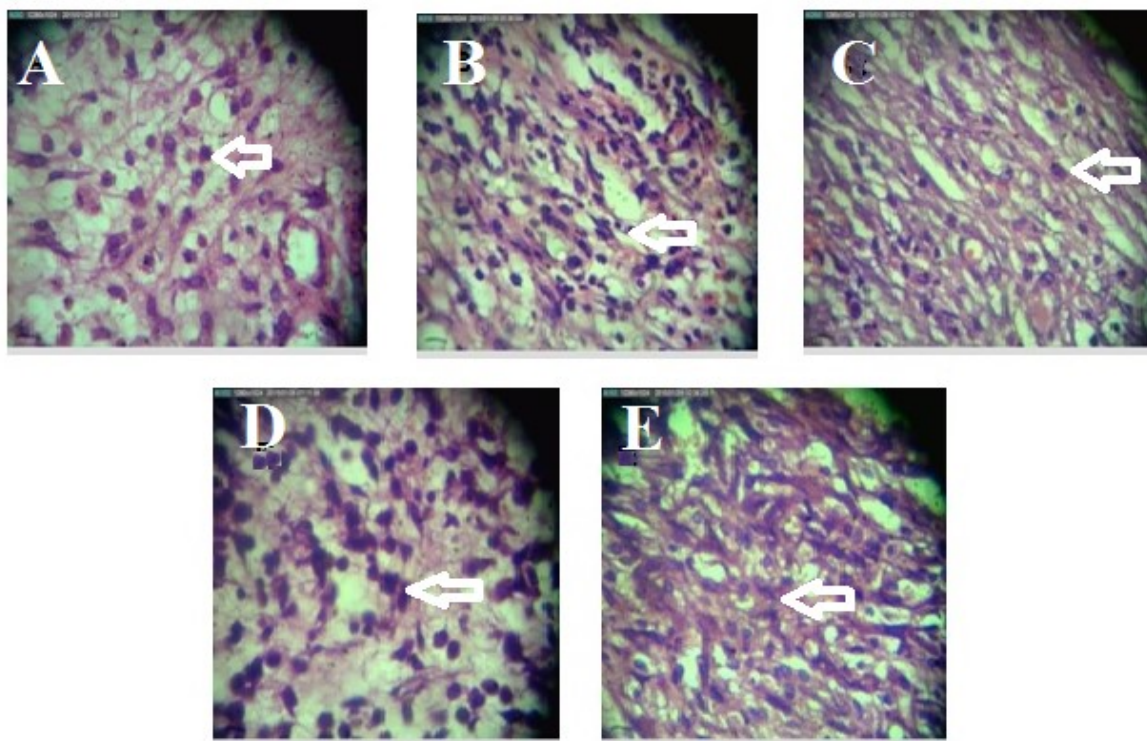
شکل ۱- مقطع عرضی از پوست، ضخامت اپی‌تلیوم در روز هفتم تیمار (رنگ‌آمیزی هماتوکسیلین و انوزین، درشت‌نمایی X ۴۰۰). **A.** شاهد. **B.** شاهد مثبت (تیمار با عسل). **C.** تجربی ۱ (دوز ۱۲/۵). **D.** تجربی ۲ (دوز ۲۵). **E.** تجربی ۳ (دوز ۳۷/۵ میلی‌گرم/کیلوگرم پلی‌ساکارید ستاره شکننده). در گروه شاهد مثبت و تجربی ۳ ضخامت اپی‌تلیوم نسبت به گروه شاهد به طور معنی‌داری بیشتر است.

Fig. 1. The cross sections of skin, showing the epithelium thickness on the 7th day of treatment (H&E staining, Magnification x400). **A.** The control. **B.** the positive control; **C.** the experimental group 1 treated with the dose of 12.5 mg/kg of extracted polysaccharide. **D.** the experimental group 2 treated with the dose of 25 mg/kg of extracted polysaccharide. **E.** the experimental group 3 treated with the dose of 37.5 mg/kg of extracted polysaccharide. The epithelium thickness was significantly higher in the positive control and the experimental group 3 as compared with the control group.

جدول ۲- میانگین تعداد سلول‌های التهابی در گروه‌های مورد مطالعه در روزهای سوم، هفتم، دهم و چهاردهم.

Table 2. The mean of inflammatory cells numbers in the experimental groups in the 3th, 7th, 10th, 14th days.

روز	سوم	هفتم	دهم	چهاردهم	گروه
	میانگین \pm انحراف معیار	میانگین \pm انحراف معیار	میانگین \pm انحراف معیار	میانگین \pm انحراف معیار	شاهد
	۲۰/۰ \pm ۶۷/۱۵	۰ \pm ۱۹/۱	۱۵/۰ \pm ۵۴/۲	۸/۰ \pm ۶۷/۱	شاهد مثبت
تجربی ۱	۲۱/۰ \pm ۶۵/۱	۲۲/۰ \pm ۶۷/۱۱	۱۶/۰ \pm ۳۳/۱۴	۴/۰ \pm ۹۷/۱۲ *	تجربی ۱
تجربی ۲	*۲۶/۰ \pm ۱۸/۲	۲۱/۰ \pm ۶۱/۱	۱۷/۰ \pm ۰۰/۱۲	۷/۰ \pm ۳۴/۲	تجربی ۲
تجربی ۳	*۲۷/۰ \pm ۲/۱۲	۲۲/۰ \pm ۳۳/۲۱	۱۷/۰ \pm ۴۸/۳	۴/۰ \pm ۰۷/۱۲ *	تجربی ۳
* نشان‌دهنده تفاوت معنی‌دار ($p \leq 0.05$) نسبت به گروه شاهد است.					



شکل ۲- تعداد سلول‌های التهابی در روز سوم (رنگ‌آمیزی هماتوکسیلین و ائوزین، درشت‌نمایی X ۴۰۰). **A.** شاهد. **B.** شاهد مثبت (تیمار با عسل). **C.** تجربی ۱ (دوز ۱۲/۵). **D.** تجربی ۲ (دوز ۲۵). **E.** تجربی ۳ (دوز ۳۷/۵ میلی گرم/کیلوگرم پلی ساکارید ستاره شکننده). در این شکل تراکم سلول‌های التهابی در گروه شاهد مثبت و گروه‌های تجربی ۲ و ۳ نسبت به گروه شاهد به طور بارزی بیش‌تر است.

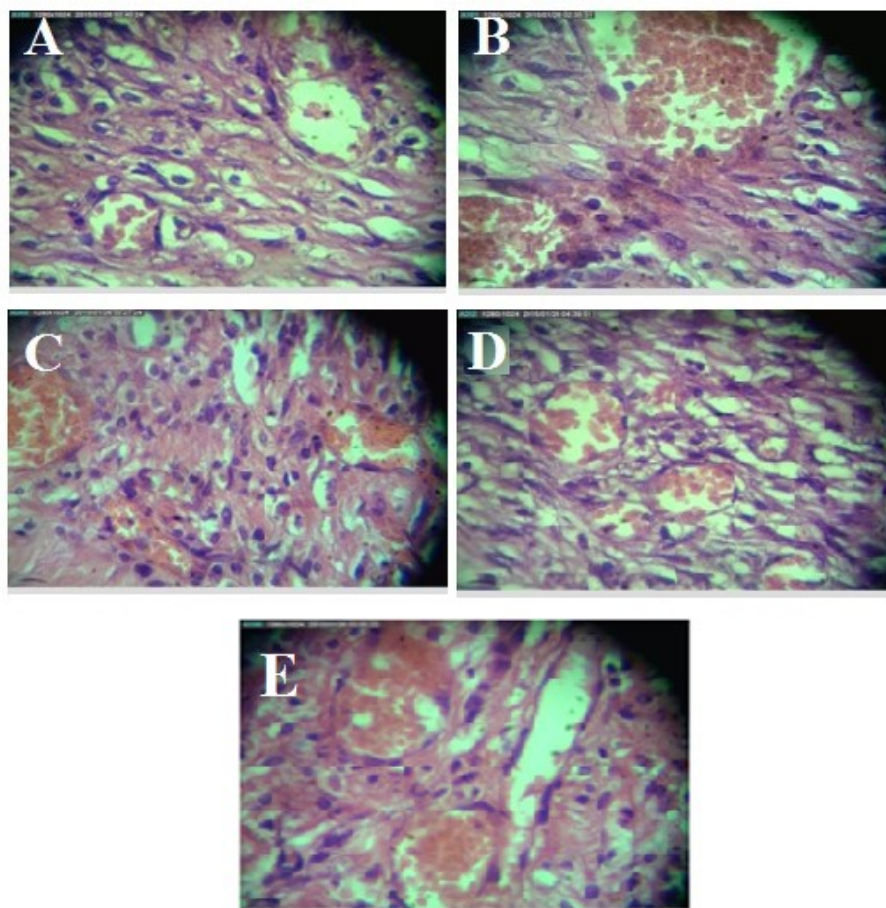
Fig. 2. The number of inflammatory cells on the 3th day of treatment (H&E staining, Magnification x400). **A.** The control. **B.** the positive control. **C.** the experimental group 1 treated with the dose of 12.5 mg/kg of extracted polysaccharide. **D.** the experimental group 2 treated with the dose of 25 mg/kg of extracted polysaccharide. **E.** the experimental group 3 treated with the dose of 37.5 mg/kg of extracted polysaccharide. In this figure, the confluence of inflammatory cells was significantly higher in the positive control and the experimental groups 2 and 3, as compared with the control group.

جدول ۳- میانگین تعداد عروق خونی در گروه‌های مورد مطالعه در روزهای سوم، هفتم، دهم و چهاردهم.

Table 3. The average of blood vessels number in the experimental groups in the 3th, 7th, 10th, 14th days.

روز	سوم	هفتم	دهم	چهاردهم
گروه	میانگین ± انحراف معیار	میانگین ± انحراف معیار	میانگین ± انحراف معیار	میانگین ± انحراف معیار
شاهد	۲/۰ ± ۳۳/۱۹	۲/۰ ± ۹۵/۱۵	۳/۰ ± ۹۳/۱۶	۲/۰ ± ۳۳/۱۴
شاهد مثبت	۳/۰ ± ۶۲/۱۱	* ۵/۰ ± ۹۳/۲	* ۶/۰ ± ۰/۱۲	۳/۰ ± ۶۷/۱۲
تجربی ۱	۲/۰ ± ۶۷/۱۴	۲/۰ ± ۰/۱	۴/۰ ± ۵۰/۳	۲/۲۰ ± ۲۱
تجربی ۲	۲/۰ ± ۹۷/۱۳	۳/۰ ± ۲۳/۱۳	۴/۰ ± ۷۰/۳	۲/۰ ± ۱۰/۱
تجربی ۳	۳/۰ ± ۱۳/۳۸	* ۵/۰ ± ۵۷/۱۱	* ۶/۰ ± ۳۳/۳۸	۳/۰ ± ۳۳/۲

* نشان‌دهنده تفاوت معنی‌دار $p \leq 0.05$ نسبت به گروه شاهد است.



شکل ۳- تعداد عروق خونی در روز هفتم تیمار (رنگ‌آمیزی هماتوکسیلین و ائوزین، درشت‌نمایی $\times 400$). A. شاهد. B. شاهد مثبت (تیمار با عسل)؛ C. تجربی ۱ (دوز ۱۲/۵). D. تجربی ۲ (دوز ۲۵). E. تجربی ۳ (دوز ۳۷/۵ میلی‌گرم/کیلوگرم پلی‌ساکارید ستاره شکننده). فراوانی عروق خونی در گروه شاهد مثبت و تجربی ۳ بیش‌ترین مقدار را در مقایسه با گروه شاهد نشان داد.

Fig. 3. The number of blood vessels on the 7th day of treatment (H&E staining, Magnification $\times 400$). **A.** The control. **B.** the positive control. **C.** the experimental group 1 treated with the dose of 12.5 mg/kg of extracted polysaccharide; **D.** the experimental group 2 treated with the dose of 25 mg/kg of extracted polysaccharide. **E.** the experimental group 3 treated with the dose of 37.5 mg/kg of extracted polysaccharide. The frequency of blood vessels was higher in the positive control and the experimental group 3 as compared with the control group.

O. erinaceus بر روی زخم‌های پوستی موش‌های صحرایی نر نژاد ویستار بررسی شد. در مطالعات گوناگون که در مورد تأثیر مواد مختلف روی روند ترمیم زخم توسط محققین مختلف صورت گرفته‌است، شاخص‌هایی مثل میزان ضخامت اپی‌تلیوم، تعداد ماکروفاژها، لنفوسیت‌ها و نوتروفیل‌ها، همچنین تعداد عروق خونی و میزان رگ‌زایی مورد بررسی قرار گرفته تا میزان روند ترمیم و بهبودی زخم از لحاظ بافت‌شناسی مورد تأیید قرار گیرد (Suntar et al., 2010). در پژوهش حاضر نیز فاکتورهایی از قبیل ضخامت اپی‌تلیوم، تعداد سلول‌های التهابی و تعداد عروق خونی مورد بررسی قرار گرفت.

تحقیقات نشان داده است که در شروع روند ترمیم زخم، لایه‌های زاینده پوست تقسیمات میتوزی خود را شروع کرده و سلول‌های

بحث

ترمیم زخم فرایند پیچیده‌ای است که فرایندهای مولکولی مختلفی از جمله التهاب، رگ‌زایی، اپی‌تلیزاسیون مجدد و بسته شدن زخم را دربردارد. فراورده‌های دریایی دربردارنده ترکیبات فعال زیستی خاصی هستند که به دلیل کارایی و عدم وجود عوارض جانبی مورد توجه قرار دارند. در مطالعه قبلی نشان داده شده است که عصاره الکلی ستاره شکننده دارای پتانسیل بالایی در ترمیم زخم پوستی رت‌های نژاد ویستار است (Baharara et al., 2014). از طرفی با توجه به این مطلب که گلیکوزآمینوگلیکان‌های موجود در مارسانان نقش بیولوژیکی بالقوه‌ای در بازسازی بازوهای ستاره‌های شکننده دارند؛ در این پژوهش، اثر پلی‌ساکارید ستاره شکننده خلیج فارس موسوم به

سنگفرشی مطبق (اپی تلیوم) در محل آسیب ایجاد می‌شوند. به تدریج با رشد این لایه، سطح زخم کاملاً پوشیده می‌شود. بازسازی بافت‌ها از لبه‌های زخم به صورت مرکزگرا شروع شده و در پایان سطح زخم را لایه اپی تلیوم می‌پوشاند که ضخامت این لایه اپی-تلیومی در روزهای اولیه ترمیم زیاد است، اما با پیشرفت روند ترمیم از ضخامت آن کاسته می‌شود و به ضخامت پوست طبیعی و شاهد می‌رسد (Salama et al., 2014).

در بررسی بافت‌شناسی مشاهده شد که در نمونه‌های شاهد مثبت (تیمار با عسل خالص)، گروه تجربی ۲ (تیمار با پلی ساکارید ستاره شکننده با دوز ۲۵ میلی‌گرم بر کیلوگرم) و گروه تجربی ۳ (تیمار با دوز ۳۷/۵ میلی‌گرم بر کیلوگرم) روند اپی تلیزاسیون سریع‌تر از نمونه‌های گروه شاهد و تجربی ۱ (تیمار با پلی ساکارید ستاره شکننده با دوز ۱۲/۵ میلی‌گرم بر کیلوگرم) است.

در پژوهش حاضر تحت‌تاثیر پلی ساکارید ستاره شکننده، مراحل مختلف مؤثر بر روند ترمیم زخم که منجر به بسته شدن زخم می‌شود، در گروه‌های تجربی ۲ و تجربی ۳ مشابه با گروه شاهد مثبت (تیمار با عسل که اثرات ترمیمی آن به اثبات رسیده است) پیش رفت، در حالی‌که در گروه شاهد همه وقایع فوق نسبت به سه گروه دیگر با تأخیر زمانی صورت گرفت. این در حالی است که غلظت ۱۲/۵ میلی‌گرم بر کیلوگرم پلی ساکارید ستاره شکننده اثر تسریع‌کننده زیادی بر روند ترمیم زخم پوستی نداشت. در نتیجه پلی ساکارید استخراج شده از ستاره شکننده خلیج فارس *O. erinaceus* در دوزهای ۲۵ و ۳۷/۵ میلی‌گرم/کیلوگرم وزن بدن دارای اثرات تسریع‌کننده ترمیم پوست بود. محققین با مطالعه بروی زخم‌های پوستی نشان دادند که در روند اپی تلیزاسیون ابتدا تعداد لایه‌ها و در نتیجه تراکم در محل آسیب‌دیده افزایش می‌یابد، سپس با گذشت زمان تعداد لایه‌ها کم‌تر شده و سلول‌ها آرایش و نظم بیشتری به خود می‌گیرند (Bielefeld et al., 2013). لذا پژوهش حاضر مبنی بر افزایش تراکم لایه‌های سلولی و افزایش مسافت طی شده توسط سلول‌های مهاجر با نتایج این تحقیق مطابقت دارد.

با توجه به اهمیت التیام زخم، تحقیقات وسیعی در زمینه شناخت مواد و تکنیک‌های گوناگون مؤثر در تسهیل آن صورت گرفته است. در حال حاضر از روش‌های بسیار متنوعی هم چون پانسمان، استفاده از داروها (به صورت سیستمیک و موضعی)، لیزر با انرژی کم، اکسیژن با فشار بالا، جایگزین‌های پوستی، فاکتورهای رشد، تحریک الکتریکی و حتی ژن درمانی برای تسریع التیام زخم‌های مزمن استفاده می‌شود که هر کدام خود دارای نقاط ضعف و قوتی است (Ghasemifard, 2011).

در این پژوهش حداکثر تکثیر سلول‌های التهابی در روز سوم در همه گروه‌ها مشاهده شد که میانگین تعداد این سلول‌ها در گروه شاهد مثبت (تیمار با عسل)، تجربی ۲ و تجربی ۳ از سایر گروه‌های آزمایش (شاهد، تجربی ۱) بیش‌تر گزارش شد، سپس از تراکم سلول‌های التهابی در همه گروه‌ها کاسته شد. این کاهش در گروه‌های تجربی ۱ و شاهد با تأخیر نسبت به گروه تجربی ۲ و ۳ و شاهد مثبت صورت گرفت. لذا به نظر می‌رسد نتایج پژوهش حاضر مانند یافته‌های تحقیقات قبلی، بیانگر اثرات ضدالتهابی ترکیبات طبیعی مثل پلی ساکارید ستاره شکننده بر التیام زخم است.

در یک تحقیق فرایند التهاب در روزهای نخستین ترمیم زخم بررسی شد و نشان داده شد که کاهش اندازه زخم متأثر از کاهش میزان التهاب و پیشرفت ترمیم زخم بود (Cardose et al., 2004)، همان‌طور که در این پژوهش نشان داده شد بهترین پاسخ ترمیمی در گروه شاهد مثبت، تجربی ۲ و ۳ همسو با کاهش التهاب در این گروه‌ها بود.

بخش مهمی از ترمیم زخم مدیون رگ‌زایی مجدد است. رگ‌زایی برای تغذیه زخم و تأمین اکسیژن ضروری است. در این پژوهش تشکیل عروق جدید در گروه‌های تجربی، شاهد مثبت و شاهد تا روز چهاردهم روند افزایشی داشته و بعد از آن به تدریج سیر نزولی پیدا کرد. این افزایش در روز سوم در گروه‌های شاهد مثبت و تجربی ۲ و ۳ نسبت به شاهد مشاهده شد. در روز هفتم و دهم میانگین تراکم عروق در همه گروه‌ها افزایش نشان داد. در روز چهاردهم آزمایش، بین گروه تیمار با عسل و تجربی ۲ و ۳ نسبت به شاهد کاهش معناداری مشاهده شد ولی در همین روز بین گروه تجربی ۲ و تجربی ۳ نسبت به شاهد مثبت اختلاف معنی‌داری مشاهده نشد ($p > 0.05$).

مارسانان به دلیل وجود ترکیبات منحصربفرد، دارای تنوعی از تأثیر ترکیبات متعدد همچون استروئید، نفتاکوئینون، گلیکوز آمینوگلیکان، پروتئین و ساپونین هستند که با هم در ترمیم زخم همکاری می‌کنند (Czarkwiani et al., 2013).

تحقیقات محققین نشان داد که در ستاره دریایی، مایع سلومیک غنی از مولکول‌های درگیر در فرایندهای سیگنالینگ سلولی، پپتیدهای فعال زیستی، عوامل رشد، هورمون‌ها، نوروپپتید و ترکیباتی با جرم مولکولی کم است که در ترمیم زخم و بازسازی مؤثر هستند (Miguel et al., 2012). پژوهشگران در سال ۲۰۰۱ نشان دادند که در گونه ستاره شکننده اسیدهای چرب و قندهایی وجود دارند که برای بازسازی و ترمیم زخم مؤثر هستند (Inagaki et al., 2001). پپتیدهای ضد میکروبی و پلی ساکاریدها مولکول‌های مؤثر و مهمی در

REFERENCES

- Alahavakoli, M., Vazirinejad, R., Ansari, J., Negahban, T., Mashayekhi, H., Nazari, M., Ghoreishi, S. & Nematollahi, F.** 2010. Effect of *Teucrium polium* extract on skin wound healing in rat. *Hormozgan Med. J.* 16: 17-24.
- Agrawal, P., Soni, S., Mittal, G. & Bhatnagar, A.** 2014. Role of polymeric biomaterials as wound healing agents. *Int. J. Low Extrem. Wounds* 13: 180-90.
- Baharara, J. & Amini, E.** 2016. The potential of Brittle Star extracted polysaccharide in promoting apoptosis via intrinsic signaling pathway. *Avecinna J. Med. Biotechnol.* 7: 151-158.
- Baharara, J., Mahdavi Shahri, N. & Shaddel, N.** 2014. Local effect of the Persian Gulf Brittle Star (*Ophiocoma erinaceus*) alcoholic extract on cutaneous wound healing in Balb/C mouse. *J. Birjand Uni. Med. Sci.* 21: 312-23.
- Bielefeld, K.A., Amini-Nik, S. & Alman, B.A.** 2013. Cutaneous wound healing: recruiting developmental pathways for regeneration. *Cell Mol. Life Sci.* 70: 2059-2081.
- Cardose, C.R., Souza, M.A., Ferro, E.A., Favoreto, J.R., Pena, J.D.** 2004. Influence of topical administration of n-3 and n-6 essential and n-9 nonessential fatty acid on the healing of cutaneous wounds. *Wound Repair Regen.* 12: 235-243.
- Cragg, G.M. & Newman, D.J.** 2013. Natural products: A continuing source of novel drug leads. *Biochim. Biophys. Acta.* 830: 3670-3695.
- Czarkwiani, A., Dylus, D.V. & Oliveri, P.** 2013. Expression of skeletogenic genes during arm regeneration in the brittle star *Amphiura filiformis*. *Gene Expr. Patterns* 13: 464-72.
- De Zoysa, M.** 2012. Medicinal benefits of marine invertebrates: sources for discovering natural drug candidates. *Adv. Food Nutr. Res.* 153-169.
- Ghasemifard, S.** 2011. Wound healing properties of *Eucheuma cottonii* extracts in Sprague-Dawley rats. *J. Med. Plant. Res.* 5: 6373-6380.
- Hameedaldeen, A., Liu, J., Batres, A., Graves, G.S. & Graves, D.T.** 2014. FOXO1, TGF- β regulation and wound healing. *Int. J. Mol Sci.* 15: 16257-69.
- Inagaki, M., Shibai, M., Isobe, R. & Higuchi, R.** 2001. Constituents of ophiuroidea.1. isolation and structure of three ganglioside molecular species from the brittle star *Ophiocoma scolopendrina*. *Chem. Pharm. Bull.* 49: 1521-25.
- Kaboli, H. & Haghghat, S.** 2017. Evaluation of borrago topical effects on wound healing of cutting wounds in mice. *J. Shahid Sadoughi Univ. Med. Sci.* 25: 311-321.
- Lee, K.S., Shin, J.S. & Nam, K.S.** 2011. Cancer chemo preventive effects of starfish polysaccharide in human breast cancer cells. *Biotech. Bioprocess Eng.* 16: 987-991.
- Li, C., Blencke, H.M., Haug, T. & Stensvåg, K.** 2015. Anti-microbial peptides in Echinoderm host defense. *Dev. Comp. Immunol.* 49:190-197.
- Miguel, D., António, G., Maria, A. & Nobre, M.** 2012. Characterization of the coelomic fluid of the starfish *Marthasterias glacialis* in a wound-healing phase. *IST* 2: 1-73.

سیستم ایمنی خارپوستان محسوب می‌شوند که اثر ضدالتهابی دارند (Li et al., 2015)، لذا به نظر می‌رسد در تحقیق حاضر پلی‌ساکارید تام ستاره شکننده با القای اثرات ضدالتهابی و کاهش دوره التهاب موجب تسریع روند بهبود زخم‌ها شده‌است.

نتیجه‌گیری

بر اساس نتایج مطالعه حاضر، تیمار موضعی پلی‌ساکارید ستاره شکننده خلیج فارس *O. erinaceus* تاثیر مثبتی بر فرایند ترمیم و بازسازی زخم پوستی موش صحرایی نر نژاد ویستار دارد. با این وجود مکانیسم تأثیر پلی‌ساکارید ستاره شکننده در فرایندهای مولکولی ترمیم با استفاده از روش‌های مولکولی می‌تواند حائز اهمیت باشد.

سپاسگزاری

این تحقیق در مرکز تحقیقات بیولوژی تکوین جانوری دانشگاه آزاد اسلامی مشهد انجام شده است. نویسندگان بر خود لازم می‌دانند از کلیه کارشناسان مرکز تحقیقات سپاسگزاری نمایند.

- Mirjalili, S.M., Faramarzi, S., Esmailidehaj M., Zare Mehrjardi, F. & Rezvani, M.E.** 2017. Effect of aqueous extract of *Morus nigra* on skin wound healing in type 1 diabetic rats. *J. Shahid Sadoughi Univ. Med. Sci.* 25: 264-70.
- Prabhu, K. & Bragadeeswaran, S.** 2013. Biological properties of brittle star *Ophiocnemis marmorata* collected from parangipettai, southeast coast of India. *J. Microbiol. Antimicrob.* 5: 110-118.
- Salama, M., Elgadir, M.A. & Adam, A.** 2014. Antioxidant, Antimicrobial and Antiinflammatory effects of selected plants on wound healing. *World J. Pharmacy. Pharmaceutical. Sci.* 3: 1-11.
- Silva, T.H., Alves, A., Ferreira, B.M., Oliveira, J.M., Reys, L.L. & Ferreira, R.J.F.** 2012. Materials of marine origin: a review on polymers and ceramics of biomedical interest. *Int. Materials Rev.* 57: 276-306.
- Smith, L.C., Ghosh, J., Buckley, K.M., Clow, L.A., Dheilly, N.M. & Haug, T.** 2010. Echinoderm immunity. *Adv. Exp. Med. Biol.* 708: 260-271.
- Soheili, A., Baharara, J., Mahdavi Shahri, N., Zafar Balanejad, S. & Amini, E.** 2016. Protective Effect of the Persian Gulf brittle star *Ophiocoma erinaceus* extract on carbon tetrachloride (CCl4) induced liver damage in adult male Wistar rat. *J. Birjand Uni. Med. Sci.* 22: 316-326.
- Sohrabifar, N., Baharara, J., Mahdavi Shahri, N., Zafar Balanejad, S. & Amini, E.** 2016. The impact of sheep testis extract on hair follicle growth and skin healing of Wistar rats. *Nova Biol. Reperta* 3: 24-38.
- Suntar, I., Tatli, I., Kupeli Akkol, E. & Keles, H.** 2010. An ethnopharmacological study on *Verbascum* species: from conventional wound healing use to scientific verification. *J. Ethnopharmacol.* 132: 8-13.
- Zueva, O., Khoury, M., Heinzeller, T., Mashanova, D. & Mashano, V.** 2018. The complex simplicity of the brittle star nervous system. *Front. Zool.* 15:1-26.

How to cite this article:

Abolhasani, I., Baharara, J., Mahdavi Shahri, N. & Amini, E. 2020. The regenerative properties of the extracted polysaccharide from Brittle star (*Ophiocoma erinaceus*) on cutaneous wound in male Wistar rat. *Nova Biologica Reperta* 7: 9-18. (In Persian).

ابوالحسنی، ا.، بهارآرا، ج.، مهدوی شهری، ن. و امینی، ا. ۱۳۹۹. اثر ترمیم کننده پلی ساکارید استخراج شده از ستاره شکننده بر زخم پوستی موش صحرایی نر نژاد ویستار. یافته‌های نوین در علوم زیستی ۷: ۹-۱۸.