

بررسی اثر سندروم کلستاز بر تغییرات بافتی هسته‌های مجاور بطنی و فوق بصری هیپوتالاموس مغز موش‌های صحرائی نر نژاد ویستار

فاطمه قارونی^۱، شهربانو عریان^۱، محمد نبیونی^۲، دلارام اسلیمی اصفهانی^{۱*}، طلیعه‌السادات حسینی نیا^۱، منیژه کریمیان پیرو^۱ و سودابه پارسا^۱
دریافت: ۱۳۹۲/۷/۲۸ | پذیرش: ۱۳۹۳/۱۲/۱

^۱گروه علوم جانوری، دانشکده علوم زیستی، دانشگاه خوارزمی، تهران

^۲گروه علوم سلولی و مولکولی، دانشکده علوم زیستی، دانشگاه خوارزمی، تهران

*مسئول مکاتبات: eslimi@khu.ac.ir

چکیده. کلستاز در اثر تجمع بیش از حد صفرا در کبد به علت عوامل درون یا بیرون کبدی ایجاد می‌شود. عوارض کلستاز مستقیم یا غیرمستقیم با کاهش جریان صفرا در ارتباط است و نتیجه آن احتباس مواد وابسته به ترشح صفرا (مانند اسیدهای صفراوی، بیلی روبین و کلسترول) است. از طرف دیگر عواملی نظیر اپوئیدها، آلکالین-فسفاتاز، اندوتوکسین‌ها و نیتریک اکساید در خون افزایش می‌یابد که می‌تواند باعث آسیب بافتی شود. از آنجاکه اخذ آب در هنگام کلستاز کاهش می‌یابد و هسته‌های هیپوتالاموسی مانند هسته مجاوربطنی و هسته فوق بصری در تنظیم میزان آب بدن نقش دارند، این تحقیق به بررسی تغییرات بافتی این هسته‌ها در هنگام کلستاز پرداخته است. موش‌های نر نژاد ویستار با وزن ۲۰۰ تا ۲۵۰ گرم به صورت تصادفی به سه گروه هفت‌تایی، شامل موش‌های گروه کنترل (بدون جراحی)، موش‌های گروه شم (عمل جراحی کاذب) و موش‌های گروه کلستاز، که مجرای صفراوی آنها بسته شد، تقسیم شدند. سپس نمونه‌ها از نظر بافتی و با استفاده از روش هیستوتکنیک و میکروسکوپ نوری تحت ارزیابی قرار گرفتند. در مغز موش‌های کلستاتیک، نکروز در بافت هسته‌های مجاوربطنی و فوق بصری نسبت به بافت این هسته‌ها در مغز موش‌های شم و کنترل به طور چشم‌گیری مشاهده شد. در اثر کلستاز و نکروز بافتی، هتروکروماتینه شدن برخی سلول‌ها و افزایش ضخامت در هسته‌های مجاوربطنی و فوق بصری نیز اتفاق افتاد. احتمال دارد که کلستاز از طریق افزایش اندوتوکسین‌ها باعث ایجاد آسیب بافتی شود.

واژه‌های کلیدی. اسیدهای صفراوی، بیلی روبین، کلسترول، اندوتوکسین، نکروز

The histopathological effects of cholestasis on hypothalamic paraventricular and supraoptic nucleus on male wistar rats

Fatemeh Gharoony¹, Shahrbanoo Oryan¹, Mohammad Nabiyuni², Delaram Eslimi Esfahani^{1*}, Talieh Sadat Hosseinyenia¹, Manijeh Karimian Peiro¹ and Soudabeh Parsa¹

Received 20.10.2013 / Accepted 20.02.2015

¹Department of Animal Biology, Faculty of Biological Sciences, Kharazmi University, Tehran, Iran

²Department of Cell and Molecular Biology, Faculty of Biological Sciences, Kharazmi University, Tehran, Iran

*Correspondent author: eslimi@khu.ac.ir

Abstract. Cholestasis caused by the excessive accumulation of bile within the liver, due to intrinsic or extrinsic factors. Cholestasis side effects are associated directly or indirectly with the reduction of bile flow and the confinement of materials related to bile secretion (such as bile acids, bilirubin, and cholesterol). On the other hand, some factors such as opioids, alkaline phosphatase, endotoxin and nitric oxide increase in blood, which could cause tissue damage. Since water intake reduces during cholestasis and hypothalamic nuclei such as paraventricular and supraoptic nucleuses are involved in the regulation of body water; Therefore, in this study, the histopathological changes of hypothalamic nuclei were evaluated. Male Wistar rats weighing 200–250 g were randomly divided into three groups. Three sets of seven groups were unoperated control, sham-operated and bile duct-ligated rats. The tissue samples were analyzed using histotechnique and light microscope. Brain tissue necrosis in paraventricular and supraoptic nucleus in cholestatic rats increased, but in the sham and control rats no changes were observed and also cholestasis caused wrinkle chromatic nuclei and increased thickness of hypothalamic nuclei. Because endotoxin causes tissue trauma, it is likely increased endotoxin may leads to tissue changes in the brain.

Keywords. bile acids, bilirubin, cholesterol, endotoxin, necrosis

مقدمه

به‌واسطه حفره بطن سوم به طور قرینه به دو نیمه راست و چپ تقسیم می‌شود و کف و دیواره‌های بطن سوم را تشکیل می‌دهد. در هیپوتالاموس هسته‌هایی وجود دارند که از اجتماع پریکاریون نورون‌ها به وجود آمده‌اند. کلیه اعمال و فعالیت‌های هیپوتالاموس وابسته به یکی از این هسته‌ها یا تعدادی از آنهاست. این هسته‌ها از طریق اعصاب و عروق با غده هیپوفیز ارتباط دارند. دو هسته مجاور بطنی (PVN) و فوق بصری (SON) در اخذ آب نقش دارند و با آزادسازی هورمون وازوپرسین میزان جذب آب بدن را افزایش و احساس تشنگی را از بین می‌برند. این هسته‌های هیپوتالاموسی از سلول‌های درشت (ماگنوسولولار) و سلول‌های کوچک (پاروی سلولار) تشکیل شده‌اند (Oryan & Valizadegan, 2009).

نوشیدن آب پاسخی به کاهش حجم خون است که به‌وسیله دو سازوکار متفاوت آغاز می‌شود؛ یک نوع آن زمانی است که مکانورسپتورهایی پیام تحریکی خود را برای نوشیدن از طریق هسته منزوی (solitary tract) به مراکز هیپوتالاموسی ارسال می‌کنند. مرکز تنظیمی مهم دیگری که در اخذ آب نقش دارد، سیستم رنین-آنژیوتنسنین است که کلیه‌ها با کاهش فشار خون رنین را به جریان خون آزاد می‌کنند. رنین مسیری را فعال می‌کند که رفتار نوشیدن آب را با تحریک سلول‌های ماگنوسولولار SON و PVN موجب می‌شود و در این مورد آنژیوتنسنین II همانند نوروترنسمیتر عمل می‌کند (Otsubo *et al.*, 2010). همچنین نشان داده شده است که تحریک PVN اخذ آب را افزایش می‌دهد (Takahashi *et al.*, 2001). با توجه به اینکه مرکز تنظیم تشنگی و نوشیدن در هسته‌های مجاور بطنی و فوق بصری قرار دارد و اخذ آب در هنگام کلستاز کاهش می‌یابد (Mani *et al.*, 2001)، هدف مطالعه حاضر بررسی تأثیر کلستاز بر تغییرات بافتی هسته‌های مجاور بطنی و فوق بصری هیپوتالاموس است.

مواد و روش‌ها

حیوانات و شرایط آزمایش

این مطالعه در آزمایشگاه فیزیولوژی جانوری دانشکده علوم زیستی دانشگاه خوارزمی تهران انجام شد. به این منظور ۲۱ سر

کلستاز از نظر فیزیولوژیک، به توقف یا کاهش جریان صفرا در کانالیکول‌های صفراوی گفته می‌شود (Reyes *et al.*, 1993). کلستاز براساس منشأ شامل دو نوع داخل کبدی و خارج کبدی است. کلستاز داخل کبدی بر اثر اختلال در عملکرد هپاتوسیت‌ها و کلستاز خارج کبدی به دلیل عواملی نظیر سنگ‌های صفراوی، تومورهای پانکراس و کیسه صفرا ایجاد می‌شود (Moezi *et al.*, 2004). اثرات اولیه کلستاز شامل افزایش غلظت صفرا در سرم (که در غلظت‌های بالا سمی است) و کاهش ترشح صفرا به داخل روده است (Bouscarel *et al.*, 1998) که به وخیم‌تر شدن بیماری کبدی و ایجاد بیماری سیستمیک منجر می‌شود (Kountouras *et al.*, 1984). درنهایت با پیشرفت بیماری فیروز و سیروز کبدی اتفاق می‌افتد (Moezi *et al.*, 2004). کلستاز موجب افزایش تولید پروستاگلاندین‌ها، کلسترول، بیلی-روبین، آلکالین فسفاتاز و افزایش سطح نمک‌های صفراوی در خون می‌شود. کلستاز همچنین باعث اندوتوکسمی، افزایش تولید نیتریک اکساید (Moezi *et al.*, 2004)، ایجاد تغییرات عروقی، افزایش سطح ایپوئیدهای درون‌زاد (Moezi *et al.*, 2005)؛ Borhani *et al.*, 2004 و کاهش حافظه نیز می‌شود (Hajrasouliha *et al.*, 2004; Hasanein *et al.*, 2007; Zarrindast *et al.*, 2012). کلستاز در هنگام بارداری و نوزادی مشاهده گردیده است (Molina *et al.*, 1998; Jones *et al.*, 1999; Matthai *et al.*, 2001). بارداری بر اثر نقص ژنتیکی ایجاد و موجب نقص مادرزادی می‌شود و کلستاز نوزادی بر اثر آترزی مجرای صفراوی و هیپاتیت آیدیوپاتیک به وجود می‌آید. تظاهرات کلاسیک کلستاز شامل زردی و خارش است. علاوه بر آن، تظاهرات بالینی دیگری مانند خستگی، اختلالات استخوانی (May *et al.*, 1995)، برادی-کاردی، تغییر در عملکرد تنفسی و ریه‌ها و نارسایی کلیه نیز مشاهده می‌شود (Heidenreich *et al.*, 1987; Gaskari *et al.*, 2002; Farajzadeh Deroee *et al.*, 2010). هیپوتالاموس منطقه کوچکی از مغز است که در عقب و پایین مغز جلویی و در جلو و بالای مغز میانی قرار دارد. هیپوتالاموس

(Merck) از آن برش‌های ۶ میکرونی گرفته شد. رنگ‌آمیزی با هماتوکسیلین-ائوزین (H&E) انجام شد و روی لام‌ها، لامل چسبانده شد. برش‌های مقاطع بافتی مغز در ناحیه هیپوتالاموس توسط میکروسکوپ نوری (Zeiss) تحت بررسی قرار گرفت و با استفاده از میکروگراف‌های تهیه‌شده از این لام‌ها، اختلافات بافتی گروه‌های تجربی در مقایسه با گروه شاهد بررسی شد. به منظور شمارش سلولی از نرم‌افزار ImageJ استفاده شد (Lavazza et al., 2010). ضخامت هسته‌های SON و PVN، با قراردادن گراتیکول در اوکولر میکروسکوپ نوری از ابتدا تا انتهای هسته‌ها برحسب میکرومتر اندازه‌گیری شد.

روش و ابزار گردآوری اطلاعات

محاسبه‌ها با استفاده از تحلیل واریانس یک‌طرفه برای مقایسه گروه‌ها توسط نرم‌افزار SPSS انجام شد. بعد از هر F معنی‌دار، تحلیل به کمک *Post hoc tukey test* ادامه یافت. از لحاظ آماری *p* کمتر از ۰/۰۵ معنی‌دار فرض شد.

نتایج

الف - یافته‌های کیفی: مشاهدات میکروسکوپی نشان‌دهنده تغییرات بافتی در هسته‌های فوق‌بصری (SON) و مجاور-بطنی (PVN) هیپوتالاموس در حیوانات کلتاز شده است. در موش‌های کلتاتیک تراکم نورون‌های تشکیل‌دهنده هسته‌های SON و PVN کاهش یافته و مورفولوژی سلول‌های تشکیل‌دهنده تغییر کرده است و سلول‌ها کوچک و چروکیده شده‌اند. همچنین هتروکروماتینه شدن سلول‌ها و اتوزینوفیل شدن بافت هسته‌ها مشاهده شد. در شکل ۱ مقایسه اسلایدها نشان می‌دهد که هیچ تغییری در بافت هسته SON در گروه‌های کنترل و شم (A، B، و C) قابل مشاهده نیست. در صورتی که با بررسی این دو گروه با ۱D (گروه کلتاتیک)، فاصله گرفتن سلول‌ها در اثر نکرز قابل رؤیت است. همچنین در شکل ۲ عکس‌های A، B، و C که گروه‌های کنترل و شم هسته PVN را نشان می‌دهند، تغییری در ساختار این هسته ایجاد نشده است، در صورتی که در ۲D، که نمونه کلتاتیک است، هتروکروماتینه شدن هسته‌ها و ایجاد فضای خالی اطراف سلول‌ها نشان مرگ سلولی است که در حالت کلتاتیک به میزان زیادی در بافت هسته PVN

موش صحرایی آزمایشگاهی نر نژاد ویستار با وزنی حدود ۲۵۰-۲۰۰ گرم و سن متوسط هشت‌هفته، در مرکز تکثیر حیوانات دانشگاه خوارزمی، در وضعیت کنترل‌شده با دمای ۲۵-۲۰ درجه سانتی‌گراد و سیکل ۱۲ ساعت روشنایی و ۱۲ ساعت تاریکی قرار گرفتند. کلیه موش‌ها دسترسی آزادانه به آب آشامیدنی و غذای مخصوص حیوانات آزمایشگاهی داشتند و در وضعیت یکسان نگه‌داری شدند.

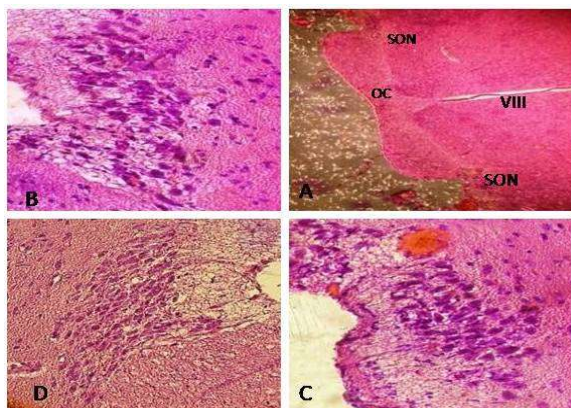
جراحی کلتاز

موش‌ها به سه گروه هفت‌تایی کنترل، شم (جراحی ساختگی بدون بستن مجرا) و کلتاز (بستن مجرای صفراوی) تقسیم شدند. برای جراحی شم و کلتاز، ابتدا موش‌ها با استفاده از کتامین هیدروکلراید ۱۰ درصد و زایلازین ۲ درصد بی‌هوش شدند. سپس به وسیله الکل سطح شکمی درست در زیر جناغ تا ۳ سانتیمتر پایین‌تر از استخوان جناغ ضدعفونی شد و موهای این ناحیه با تیغ تراشیده و پوست و عضله در دو مرحله جدا برش زده شد. سپس با کمک پنس سر کج مجرای صفراوی مشترک از زیر کبد خارج شد و بعد از جداسازی رگ خونی، دو طرف مجرا با نخ سیلک بسته و در نهایت بین دو گره به وسیله قیچی بریده و مجرا قطع شد. در گروه شم تمام مراحل پیش‌گفته برای عمل کلتاز صورت گرفت، ولی مجرا بسته نشد. دو روز بعد از مسدودکردن مجرای صفراوی در حیوانات نشانه‌های کلتاز (زردی، ادرار تیره و اسهال چرب) مشاهده شد که به عنوان شاخص ایجاد کلتاز در نظر گرفته شد.

روش بررسی بافتی

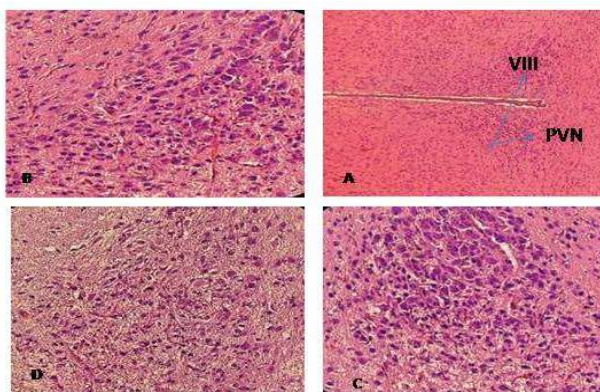
دو و چهارهفته پس از کلتاز، برای خارج کردن مغز، ابتدا سر حیوان بی‌هوش از ناحیه گردن جدا و پس از قیچی کردن پوست و عضلات، سطح جمجمه باز شد و این عمل بدون آسیب به مغز و در نهایت دقت انجام گرفت. مغزهای جداشده پس از شست‌وشو در سرم فیزیولوژی در محلول فیکساتیو فرمالین ۱۰- درصد قرار گرفت تا به طور کامل تثبیت شوند. مراحل آماده-سازی شامل آب‌گیری با درجات صعودی الکل اتیلیک و شفاف‌سازی به وسیله تولوئن بود. بافت پس از شفاف‌سازی به حمام پارافین منتقل شد و پس از قالب‌گیری با پارافین

مشاهده می‌شود. انسجام بافتی دو گروه قبل نیز در این گروه مشاهده نشد. با مقایسه شکل ۳ کلتاز دو هفته‌ای و چهار هفته‌ای افزایش تغییرات بافتی به خصوص در هسته PVN دیده می‌شود.



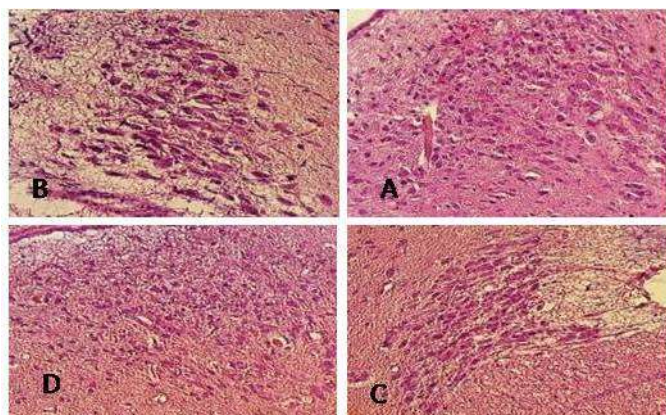
شکل ۱ - هسته‌های فوق بصری در هیپوتالاموس گروه کنترل، اسلاید A (بزرگ‌نمایی $\times 10$)، اسلاید B (بزرگ‌نمایی $\times 100$)، گروه شم اسلاید C (بزرگ‌نمایی $\times 100$)، گروه کلتاز اسلاید D (بزرگ‌نمایی $\times 100$). با مقایسه تصاویر گروه کنترل و گروه شم تغییر خاصی قابل مشاهده نیست، ولی گروه کلتاز با کاهش تراکم بافتی، نکروز و هتروکروماتینه شدن هسته فوق بصری همراه است. هسته فوق بصری: SON، اپتیک کیاسما: OC، بطن سوم: VIII (رنگ آمیزی H&E).

Fig. 1. Supra optic nucleus of hypothalamus, A: Control (10X), B: Sham (100X), C: Cholestasis (100X). Brain tissue necrosis and wrinkle chromatic nuclei in supra optic nucleus in cholestatic rats were increased, but in the sham and control rats no changes were observed (H&E).



شکل ۲ - هسته‌های مجاوربطنی در هیپوتالاموس گروه کنترل، اسلاید A (بزرگ‌نمایی $\times 40$) و اسلاید B (بزرگ‌نمایی $\times 100$)، گروه شم اسلاید C (بزرگ‌نمایی $\times 100$)، گروه کلتاز اسلاید D (بزرگ‌نمایی $\times 100$). با مقایسه بافت گروه کنترل و گروه شم تغییر خاصی قابل مشاهده نیست ولی گروه کلتاز با کاهش تراکم بافتی، نکروز و هتروکروماتینه شدن هسته مجاوربطنی همراه است. هسته مجاوربطنی: PVN، بطن سوم: VIII. (رنگ آمیزی H&E، بزرگ‌نمایی $\times 100$ و $\times 40$).

Fig. 2. Para ventricular nucleus of hypothalamus, A: Control (40X), B: Sham (100X), C: Cholestasis (100X). Brain tissue necrosis and wrinkle chromatic nuclei in Para ventricular nucleus in cholestatic rats were increased, but in the sham and control rats no changes were observed (H&E).



شکل ۳- اسلاید A هسته فوق بصری دو هفته پس از کلستاز، اسلاید B هسته فوق بصری چهار هفته پس از کلستاز، اسلاید C هسته مجاوربطنی دو هفته پس از کلستاز، اسلاید D هسته مجاوربطنی چهار هفته پس از کلستاز. افزایش میزان نکروز در چهار هفته پس از کلستاز در هر دو هسته قابل مشاهده است (رنگ آمیزی H&E، بزرگنمایی ۴۰×).

Fig. 3. A: Supra optic nucleus two weeks after BDL. B: Supra optic nucleus four weeks after BDL. C: Para ventricular nucleus two weeks after BDL. D: Para ventricular nucleus four weeks after BDL. Tissue necrosis in two nuclei were increased after four weeks (H&E- 40X).

دست آمده از ضخامت این هسته‌ها، به صورت جدول مقایسه‌ای حاصل شد. همچنین درصد نکروز در بافت هسته‌های مجاور بطنی و فوق بصری محاسبه شد که نسبت به نمونه‌های کنترل و شم (جدول ۲) افزایش یافته است.

ب - یافته‌های کمی: با بررسی مورفولوژی هر یک از هسته‌های SON و PVN هیپوتالاموس این نکته به دست آمد که در اثر کلستاز و نکروز بافتی که در هسته‌های مورد نظر ایجاد شده، افزایش ضخامت در SON و PVN دیده می‌شود و اعداد به

جدول ۱- ضخامت هسته‌های مجاور بطنی و فوق بصری در گروه‌های کنترل، شم و کلستاز، Mean \pm SE، $p < 0.05$

Table 1. Supra optic and Para ventricular nuclei thickness in control, sham and cholestasis. Mean \pm SE, $p < 0.05$.

ضخامت هسته فوق بصری (μm)	ضخامت هسته مجاور بطنی (μm)	گروه
۲۷/۱۴ \pm ۳/۲	۱۹۲/۸۵ \pm ۵/۲	کنترل
۲۹/۲۸ \pm ۲/۵	۱۹۵/۷۱ \pm ۴/۸	شم
۴۱/۴۲ \pm ۱/۴ * N	۲۳۴/۲۸ \pm ۷/۵ * N	دو هفته پس از کلستاز
۴۲/۱۴ \pm ۲/۱ * N	۲۲۱/۴۲ \pm ۳/۲ * N	چهار هفته پس از کلستاز

* در مقایسه با گروه کنترل و N در مقایسه با گروه شم

جدول ۲- درصد نکروز در هسته‌های مجاور بطنی و فوق بصری در گروه‌های کنترل، شام و کلستاز، Mean \pm SE، $p < 0.05$.

Table 2. Supra optic and Para ventricular nuclei necrosis percentages in control, sham and two or four weeks after cholestasis. Mean \pm SE, $p < 0.05$.

گروه	درصد نکروز	درصد نکروز
کنترل	۱۴/۲۸ \pm ۰/۴۲	۱۹/۹ \pm ۰/۴۹
شام	۱۴/۸۷ \pm ۰/۴۱	۱۷/۲ \pm ۰/۷۱
دو هفته پس از کلستاز	۳۱/۷ \pm ۱/۲ * Δ	۳۲/۸۵ \pm ۰/۷۸ * Δ
چهار هفته پس از کلستاز	۴۰/۱ \pm ۳/۲ Δ * Δ	۴۷/۱۵ \pm ۰/۴۹ Δ * Δ

* در مقایسه با گروه کنترل و Δ در مقایسه با گروه شام و Δ در مقایسه با کلستاز دو هفته

بحث

در آغاز آسیب‌های عصبی شرکت دارد (Huerta *et al.*, 2002).

علاوه بر موارد گفته شده، کلستاز مرتبط با افزایش آندوتوکسین‌ها می‌باشد و آندوتوکسین‌ها نیز در مغز آسیب با شدت‌های متفاوت ایجاد می‌کند (Harry *et al.*, 1999). بنابراین، احتمال دارد که آسیب بافتی مشاهده شده در نمونه‌های کلستازیس در هسته‌های هیپوتالاموسی، که در این مطالعه به آن اشاره شده است، با افزایش آندوتوکسین‌ها مرتبط باشد که طبق مطالعات گذشته در کلستاز رخ می‌دهند.

مطالعات نشان داده‌اند که کلستاز، با تغییر میزان هورمون وازوپرسین نیز همراه است. تحقیقات نشان داده که ترشح وازوپرسین در موش‌های BDL افزایش می‌یابد (Doignon *et al.*, 2011; Cunningham *et al.*, 2012). افزایش وازوپرسین در سیروز کبدی می‌تواند به علت کاهش زیاد در حجم و فشار خون باشد (Cunningham *et al.*, 2012). محققان اعلام کرده‌اند که تحریک ترشح وازوپرسین در موش‌های کلستازیس، احتمالاً کبد را در برابر استرس‌های تنشی و ازدیاد اسیدهای صفراوی محافظت می‌کند (Moezi *et al.*, 2004). افزایش تعدادی از فاکتورها از جمله نمک‌های

با توجه به یافته‌های این مطالعه، کلستاز می‌تواند باعث افزایش آسیب بافتی، نکروز، هتروکروماتینه شدن و افزایش ضخامت در هسته‌های فوق بصری و مجاور بطنی شود. محققان نشان داده‌اند، در موش‌هایی که مجرای صفراوی آنها بسته می‌شود هاپیر آمونیا رخ می‌دهد که به فعالیت میکروگلیال در مغز می‌انجامد و در نهایت منجر به التهاب نورونی و یا عصبی منجر می‌گردد (Rodrigo *et al.*, 2010). این التهاب مغزی و فعالیت میکروگلیاها با تخریب نورون‌ها همراه است (Chaparro-Huerta *et al.*, 2002). به طور کلی، میکروگلیاهای فعال شده نقش مهمی در عملکردهای سایتوتوکسیک در سیستم عصبی دارند که هایت به آسیب بافتی منجر می‌شود. محققان اظهار کرده‌اند که میکروگلیاهای فعال شده، ترکیبات سیتوتوکسیک فراوانی از جمله NO، پروتاز، سیتوکینزهای التهابی و TNF- α را آزاد می‌کنند (Vincent *et al.*, 1998). بنابراین هاپیر آمونیا، که در جریان کلستاز رخ می‌دهد (Rodrigo *et al.*, 2010)، احتمالاً می‌تواند یکی از دلایل آسیب به هسته‌های فوق بصری و مجاور بطنی باشد که در مطالعه حاضر به آن اشاره شده است. همچنین طبق مطالعات صورت گرفته در سیروز کبدی، بیان TNF- α (Tumor necrosis factor α) افزایش می‌یابد که

(2007; Cauli *et al.*, 2009; Yool *et al.*, 2009) همچنین مطالعات نشان داده‌اند، با افزایش توکسی سیتی در مغز، influx و efflux آب کاهش یافته، که علت آن را به آسیب بافتی هسته‌های SON و PVN نسبت داده‌اند (Yool *et al.*, 2009). در نهایت از آنجا که در موش‌های کلاستاتیک اندوتوکسین‌ها، اسیدهای صفراوی، اپیوئیدها و غیره افزایش می‌یابند و هاپیر-آمونیا رخ می‌دهد، احتمال دارد که این مواد به بافت این هسته‌های مؤثر در اخذ آب آسیب بزنند. در-مجموع برای نتیجه-گیری بهتر و مستندتر در این زمینه، لازم است مطالعات بیشتری صورت پذیرد.

صفراوی، اندوتوکسین‌ها و پروستاگلاندین‌ها می‌تواند از دلایل کاهش فشار یا هیپوتنشن باشد.

به‌علاوه، سندرم کبدی-مغزی (هپاتیک انسفالوپاتی) که در بیماران کلاستاتیک گزارش شده است به دلیل تغییر در عملکرد و متابولیسم مغز و نیز تغییرات مورفولوژی در این بیماران ایجاد می‌شود (Moezi *et al.*, 2004). این سندرم با کاهش فعالیت استیل کولین‌استراز، افزایش پراکسیداسیون لیپید، تورم آستروسیت‌ها و ادم در مغز موش‌های BDL همراه است که می‌تواند باعث تورم و دلیل افزایش ضخامت بافت هسته‌های فوق بصری و مجاور بطنی در این تحقیق باشد (Wright *et al.*,

References / منابع

عریان، ش و ولیزادگان، ف. ۱۳۸۸. - نورواندوکرینولوژی. انتشارات دانشگاه خوارزمی. ۴۹۶ ص. تهران

Borhani, A., Houshmand, G., Samini, M., Narimanian, K., Hajrasouliha, A., Tavakoli, S. and Ebrahimi, F. 2005. A2 adenoreceptor subsensitivity in mesenteric vascular bed of cholestatic rats: The role of nitric oxid and endogenous opioids. – The European Journal of Pharmacology 514: 183-189.

Bouscarel, B., Matzuzalzi, Y. and Lee, M. 1998. Changes in G-protein expression account for impaired modulation of hepatic AMP formation after BDL ligation. – The American Journal of Physiology 274: 1151-1159.

Cauli, O., Rodrigo, R., Liansola, M., Montoliu, C., Monfort, P. and Piedrafita, B. 2009. Glutamatergic and gabaergic neurotransmission and neuronal circuits in hepatic encephalopathy. – The Journal of Metabolic Brain Disease 24: 69-80.

Chaparro-Huerta, V., Rivera-Cervantes, M., Torres-Mendoza, B. and Beas-Zarate, C. 2002. Neuronal death and tumor necrosis factor- α response to glutamate-induced excitotoxicity in the cerebral cortex of neonatal rats. – The Journal of Neuroscience Letters 333: 95-98.

Cunningham, J.T., Nedungadi, T.H., Walch, J.D., Nestler, E.J. and Gottlieb, H.B. 2012.

FosB in the supraoptic nucleus contributes to hyponatremia in rats with cirrhosis. – American Journal of Physiol. Regulatory Integrative and Comparative Physiology 303: 177-185.

Doignon, I., Julien, B., Lanneau, V.S., Garcin, I., Alonso, G., Nicou, A., Monnet, F., Gigou, M., Humbert, L., Rainteau, D., Azoulay, D., Castaing, D., Gillon, M., Samuel, D., Duclos-Vallée, J.C.H. and Tordjmann, T.H. 2011. Immediate neuroendocrine signaling after partial hepatectomy through acute portal hyperpressure and cholestasis. – The Journal of Hepatology 54: 481-488.

Farajzadeh Deroe, A., Ghazi Nezami, B., Ejtemaei Mehr, S.H., Hosseini, R., Hassanzadeh Salmasi, A., Shafaat Talab, S., Jahanzad, I. and Dehpour, A.R. 2010. Cholestasis induced nephrotoxicity: The role of endogenous opioids. – The Journal of Life Sciences 86: 488-492.

Gaskari, S.A., Mani, A.R., Ejtemaei-Mehr, S., Namiranian, K., Homayoun, H., Ahmadi, H. and Dehpour, A.R. 2002. Do endogenous opioids contribute to the bradycardia of rats with obstructive cholestasis? – The Journal of Fundamental & Clinical Pharmacology 16: 273-279.

Hajrasouliha, A.R., Tavakoli, S., Jabehdar-Maralani, P., Shafaroodi, H., Borhani, A.A., Houshmand, G., Sadeghipour, H., Dehghani, M. and Dehpour, A.R. 2004. Resistance of

cholestatic rats against epinephrine-induced arrhythmia: the role of nitric oxide and endogenous opioids. – *The European Journal of Pharmacology* 499: 307-313.

Harry, D., Anand, R., Holt, S., Davies, S., Merley, R., Frnando, B., Goodier, D. and Moore, K. 1999. Increased sensitivity to endotoxemia in the bile duct ligated cirrhotic Rat. – *The Journal of Hepatology* 30(5):1198-205.

Hasanein, P., Parviz, M., Keshavarz, M., Javanmardi, K. and Ghaseminejad, M. 2007. Modulation of cholestasis-induced antinociception in rat two NMDA receptor antagonists: MK-801 and magnesium sulfate. – *The European Journal of Pharmacology* 554: 123-127.

Heidenreich, S., Brinkema, E., Martin, A., Dusing, R., Kipnowski, J. and Kramer, H.J. 1987. The kidney and cardiovascular system in obstructive jaundice: functional and metabolic studies in conscious rats. – *The Journal of Clinical Science* 73: 593–599.

Jones, E.A. and Bergasa, N.V. 1999. The pruritus of cholestasis. – *The Journal of Hepatology* 29: 1003-1006.

Kountouras, J., Billing, B.H. and Scheuer, G.W. 1984. Prolonged bile duct ligation, a new experimental model for cirrhosis in the rat. – *The British Journal of Experimental Pathology* 305: 305-311.

Lavazza, C., Carlo-Stella, C., Giacomini, A., Cleris, L. and Righi, M. 2010. CD34 cells engineered to express membrane-bound tumor necrosis factor-related apoptosis-inducing ligand target both tumor cells and tumor vasculature. – *The Journal of Gastroenterology* 139: 675–684.

Mani, A.R., Nahavandi, A., Mani, A.H. and Dehpour, A.R. 2001. Role of nitric oxide in hypodipsia of rats with obstructive cholestasis. – *The Journal of Pharm Pharmacology* 53: 277-81.

Matthai, J. and Poul, S. 2001. Evaluation of cholestatic jaundice in Young Infants. – *The Journal of Indian Pediatrics* 38: 893-898.

May, J.E. 1995. View points on digestive diseases: Bone disease in cholestatic liver disease. – *The Journal of Gastroenterology* 108: 275-283.

Mbarek, S., Saidi, T. and Chaouacha-Chekir, R.B. 2012. Effect of Cadmium contaminated diet in controlling water behavior. – *The Journal of Neuroendocrinology and Behavior* 13: 65-73.

Moezi, L., Rezayat, M., Samini, M., Shafaroodi, H., Ejtemie, S.H., Ebrahim Khani, M.R. and Dehpour, A.R. 2004. Potentiation of anandamide effects in mesentric beds isolated from bile duct-ligated rats: Role of nitric oxide optic tectom. – *The European Journal of Pharmacology* 489: 53-59.

Moezi, L., Shafaroodi, H. and Dehpour, A.R. 2006. Involvement of nitreergic and opioidergic systems in the hypothermia induced by cholestasis in rats. – *The Journal of Pathophysiology* 13: 227–232.

Molina, M.A., Martinez-Hugue, F., Asensi Monozo, M.T., Brines Solanes, J. and Codoner Franch, P. 1998. Cholestatic-type hepatitis in childhood. – *The Journal of Anaes Españoles de Pediatría* 49: 253-256.

Otsubo, H., Onaka, T., Suzuki, H., Katoh, A., Ohbuchi, T., Todoroki, M., Fujihara, H., Yokoyama, T., Matsumoto, T. and Ueta, Y. 2010. Centrally administered relaxin-3 induces Fos expression in the osmosensitive areas in rat brain and facilitates water intake. – *The Journal of Peptides* 31: 1124-1130.

Reyes, H. and Simon, F.R. 1993. Intrahepatic cholestasis of pregnancy: an estrogen - related disease. – *The Journal of Seminar in Liver Disease* 13: 289-301.

Rodrigo, R., Cauli, O., Gomez, U., Agusti, A., Hernandez, V., Garcia, J. and Felipo, V. 2010. Hyperammonemia Induces Neuroinflammation That Contributes to Cognitive Impairment in Rats With Hepatic Encephalopathy. – *The Journal of Blood* 115: 2231-2239.

Rothuizen, J. 2009. Important Clinical Syndromes Associated with Liver Disease. – *Veterinary Clinics of North America Small Animal Practice Journal* 39: 419–437.

Takahashi, A., Ishimaru, H., Ikarashi, Y., Kishi, E. and Maruyama, Y. 2001. Opposite regulation of body temperature by cholinergic input to the paraventricular nucleus and supraoptic nucleus in rats. – *The Journal of Brain Research* 909: 102-111.

Vincent, V.A.M., Tilders, F.J.H. and Van Dam, A.M. 1998. Production, regulation and role of nitric oxide in glial cells. – *The Journal of Mediators of Inflammation* 7: 239–255.

Wright, G., Davies, N.A., Shawcross, D.L., Hodges, S.J., Zwingmann, C., Brooks, H.F., Mani, A.R., Harry, D., Stadlbauer, V., Zou, Z., Williams, R., Davies, C., Moore, K.P. and Jalan, R. 2007. Endotoxemia produces coma and Brain swelling in bile duct-ligated rats. – The Journal of Hepatology 45: 1517-26.

Yool, A.J., Brown, E.A. and Flynn, G.A. 2009. Roles for novel pharmacological blockers of aquaporins in the treatment of brain oedema and cancer. – Proceedings of the Australian Physiological Society 40: 71-78.

Zarrindast, M.R., Hoseindoost, S. and Nasehi, M. 2012. Possible interaction between opioidergic and cholinergic systems of CA1 in cholestasis-induced amnesia in mice. – The Journal of Behavioural Brain Research 228: 116-124.