

بررسی بافتی اثر دود حاصل از سوزاندن برگ‌های گیاه گل ماهور (*Verbascum speciocum*) در ترمیم زخم موش صحرائی نر

محمد نبیونی*، شهربانو عریان، محمد ایوبی‌پور و طیبه رضانی

دریافت: ۱۳۹۲/۸/۱۳ / پذیرش: ۱۳۹۴/۲/۲۱

گروه زیست‌شناسی سلولی و مولکولی، دانشکده علوم زیستی، دانشگاه خوارزمی، تهران

*مسئول مکاتبات: nabuni@khu.ac.ir

چکیده. هدف از این تحقیق مطالعه تأثیر دود حاصل از سوزاندن برگ‌های یک‌ساله گیاه *V. speciocum* موجود در منطقه یزن بوبین‌زهره در ترمیم زخم پوست آسیب‌دیده موش صحرائی نر نژاد ویستار بود. در این بررسی تجربی پایه‌ای، در شرایط درون‌تنی، ۳۶ سر موش صحرائی نر بالغ به طور تصادفی در سه گروه کنترل، شام و گروه تجربی تحت تیمار قرار گرفتند. روز جراحی روز صفر محسوب شد و تیمار ۱۰ روز ادامه یافت. در روز ۱۴، موش‌ها با کلروفورم کشته شدند و نمونه‌برداری از محل بستر زخم جهت مطالعات هیستولوژیکی با رنگ‌آمیزی اختصاصی تری کروم‌ماسون و وان‌گیسون برای کلاژن و نیز جهت سنجش میزان جذب نوری اسید آمینه هیدروکسی پرولین تحت بررسی قرار گرفت. بررسی گروه‌های تجربی نشان داد که ضخامت اپیدرم، قطر فولیکول‌های مو، تعداد و قطر عروق خونی در رنگ-آمیزی وان‌گیسون و تری کروم‌ماسون افزایش معناداری در مقایسه با گروه‌های شام و کنترل نداشت، اما تعداد فولیکول‌های مو در گروه تجربی تیمار با دود کاهش یافت. قطر کلاژن در گروه تیمار افزایش یافته بود، ولی این افزایش معنادار نبود. به‌علاوه میزان جذب نوری اسید آمینه هیدروکسی پرولین گروه‌های تجربی نسبت به گروه شام و کنترل در سطح $p < 0.001$ معنادار بود. نتایج نشان داد که استفاده از دود برگ‌های یک‌ساله گیاه گل ماهور، به‌طور کلی باعث افزایش سرعت ترمیم زخم و بسته‌شدن آن نشد و احتمالاً در مرحله تکثیر از مراحل ترمیم زخم اثر اندکی از خود نشان داد که به بررسی بیشتری احتیاج دارد.

واژه‌های کلیدی. پوست آسیب‌دیده، ترمیم زخم، گل ماهور، دود برگ، موش صحرائی نر نژاد ویستار

Histological effects of the smoke of *Verbascum speciocum* leaves on the healing of rats wounds

Mohammad Nabiuni*, Shahrbanoo Oryan, Mohammad Ayobipour and Tayebbeh Ramezani

Received 04.11.2013/ Accepted 11.05.2015

Department of Cell and Developmental Biology, Faculty of Biological Sciences, Kharazmi University, Tehran, Iran

*Correspondent author: nabuni@tmu.ac.ir

Abstract. The aim of this study was to assess the effect of the smoke of *Verbascum speciocum* leaves grown in 'Bouein Zahra' region, on the healing of skin lesions in Wistar rats. In this study *in vivo* conditions, 36 adult male Wistar rats were randomly divided into 3 groups. The operation day was considered as day zero and the procedure took 10 days. After the end of the treatment, i.e., on the 14th day, rats were killed by chloroform and samples were collected for histological analysis Masson trichrome and Vangason staining for collagen and hydroxyproline amino acid OD assessment was applied. Studies in experimental groups exposed to the smoke of the leaves revealed that there was no increase in epidermis thickness, hair follicles diameter, skin, nor in the number and diameter of blood vessels as compared with control and sham groups. However, the amount of hair follicles was decreased. There was an increase in collagen diameter but this increase was not significant. But a significant increase was observed in OD of hydroxyl proline amino acid assessment ($p < 0.001$) in experimental groups compared with sham and control groups. The results indicated that the use of smoke of *V. speciocum* leaves on the skin lesion had absolutely no increase on the wound healing ratios and its closure; it maximally could had very little effect on the proliferation as one step in the repair process, which needs further investigation.

Keywords. skin lesion, wound healing, *Verbascum speciocum*, leaf smoke, adult male wistar rat

مقدمه

گل ماهور یا خرگوشک در ایران به نام‌های علف خرگوش، خرگوشک، گل ماهور و علف ماهور شناخته می‌شود. در متون قدیمی این گیاه با نام‌های «بوصیر» و «آذان الدب» و قلوئس ذکر شده است. گل ماهور از تیره گل میمونیان (Scrophulariaceae) می‌باشد و بیش از ۲۰ گونه آن در ایران در نقاط متعدد رشد می‌کنند (Mirhaidar, 2005).

از زمان‌های قدیم گل ماهور برای درمان ناراحتی‌های تنفسی استفاده می‌شود. مهاجران اروپایی این گیاه را با خود به آمریکا برده و از آن برای درمان سرفه، سرماخوردگی، التهاب حلق و گلو، ورم لوزه‌ها، اسهال، بواسیر و عفونت‌های مجاری ادراری استفاده می‌کردند. از جوشانده برگ‌ها یا چای گیاهی آن برای خلط‌آوری، سرفه خشک، برونشیت، گلودرد و خونریزی استفاده می‌شود (Ruggeri, 2002; Hanrahan, 2005).

عصاره گل ماهور حاوی موادی مانند ساپونین، گلیکوزیدفیل اتانویید و ورباسکوزید است که فعالیت ضد عفونی کنندگی و ضد التهابی دارد. به علاوه ورباسکوزید موجود در این گیاه که نوعی فلاونوئید است توانایی ترمیم زخم دارد (Hanrahan, 2005). این فلاونوئید قادر به مهار رادیکال‌های آزاد با واسطه مهار سنتز نیتریک اسید است (Ruggeri, 2002; Kuppeli et al., 2007). به علاوه پلی ساکاریدهای گیاهی خاصیت ضد التهابی دارند و بر سوختگی‌ها، زخم‌ها و التهاب‌های داخلی تأثیر می‌گذارند (Buzkurt et al., 2007; Pesin et al., 2010).

ترمیم زخم سازوکاری هموستاتیک برای بازگشت تعادل فیزیولوژیک است. این روند دربرگیرنده مجموعه‌ای از وقایع شامل پاسخ التهابی، تولید مجدد اپیدرم، جمع شدن زخم و در انتها شکل‌گیری بافت همبند است (Houcair & Philips, 1997). درمان زخم و مراقبت از آن جهت افزایش سرعت بهبود و نیز جلوگیری از مزمن شدن و عفونت آن همواره مدنظر انسان بوده است، ولی با وجود تلاش‌های گسترده در این زمینه، کنترل زخم هنوز به حد مطلوب نرسیده است (Reddy et al.,

2002; Singh et al., 2006; Kurmari et al., 2010)

امروزه کاهش عوارض ترمیم زخم و افزایش سرعت بهبود آن نظر محققان زیادی را جلب کرده است. در این میان داروهای ارزان قیمت که دردسترس باشند، به خصوص فرآورده‌های گیاه، با اقبال عمومی بیشتری مواجه شده‌اند (Kurmari et al., 2010). با مطالعه متون، اسناد و منابع طب سنتی ایران و اسلام به مواردی دست می‌یابیم که از گیاهان دارویی به عنوان مواد موثر در ترمیم زخم‌ها نامبرده شده است. نظریه استفاده سنتی از دود کرده این گیاه در برخی مناطق کشور جهت ترمیم زخم‌ها، هدف این تحقیق بررسی اثر ترمیمی دود حاصل از سوزاندن برگ‌های یک‌ساله گیاه گل ماهور (*V. speciocum*) منطقه یزن بوئین‌زهرها بر زخم‌های پستی در موش صحرایی نر بالغ نژاد ویستار بود.

مواد و روش‌ها

جمع آوری و شناسایی

در این تحقیق تجربی، گونه گیاهی گل ماهور موجود در منطقه بوئین‌زهرها، پس از جمع آوری به همت مرکز تحقیقات کشاورزی استان قزوین و نیز هرباریوم دانشگاه خوارزمی شناسایی شد. برگ‌های یک‌ساله این گیاه پس از شست‌وشو، خشک و با دستگاه میکسر برقی پودر شده و مورد استفاده قرار گرفت.

مدل ایجاد زخم

موش‌های صحرایی نر از طریق مواد بی‌هوش کننده (کتامین-زایلازین) به نسبت ۳ به ۱ واحد سرنگ انسولینی با تزریق درون-صفاقی بی‌هوش شدند و سپس بخش پستی حیوان موزدایی شد و در آن محل از طریق پانچ مخصوص ایجاد زخم، زخمی به وسعت ۲/۵ سانتی متر مربع و به عمق ۲ میلی متر ایجاد شد.

گروه‌بندی و روش تیمار حیوانات

موش‌های صحرایی نر با وزن تقریبی ۱۶۰-۱۵۰ گرم به طور تصادفی به ۳ گروه ۶ تایی تجربی، شم (شاهد آزمایشگاهی) و کنترل تقسیم شدند. پس از ایجاد زخم، گروه تجربی با دود حاصل از سوزاندن پودر برگ‌های گیاه گل ماهور در دستگاه مخصوص دوددهی زنبور داری، پس از آنکه حیوان در یک

برای محاسبه میانگین قطر عروق خونی و میزان قطر کلاژن و ضخامت اپیدرم و تعداد و قطر فولیکول‌های مو در برش‌های بافتی، به طور تصادفی در ۲۰ میدان دید میکروسکوپی در گروه‌های تجربی، شم و کنترل اندازه ضخامت بخش مدنظر با گراتیکول (خط‌کش مدرج اکولری) اندازه‌گیری شد و سپس میانگین آن‌ها محاسبه شد.

تحلیل آماری نتایج و رسم نمودارها

تجزیه و تحلیل داده‌ها به روش one way-ANOVA در نرم‌افزار SPSS.11 انجام شد و رسم نمودارها نیز با نرم‌افزار اکسل صورت پذیرفت.

نتایج

ضخامت اپیدرم در گروه‌های تجربی نسبت به گروه شم و کنترل افزایش معناداری نشان نداد (شکل ۱)، اما تعداد فولیکول‌های مو در رنگ آمیزی تری کروم‌ماسون و وان‌گیسون، گروه تجربی نسبت به گروه کنترل دارای کاهش معنادار در سطح $p < 0.001$ بود و گروه شم نسبت به کنترل با $p < 0.01$ نیز کاهش معناداری نشان داد ولی گروه تجربی نسبت به گروه شم تفاوت معناداری نداشت (شکل ۱).

نتایج بررسی قطر کلاژن و قطر فولیکول مو در پوست بالغ آسیب‌دیده در گروه‌های تجربی تیمار شده با دود برگ نسبت به گروه‌های شم و کنترل و با رنگ آمیزی تری-کروم‌ماسون دارای افزایش بود، ولی این افزایش معنادار نبود (شکل‌های ۲ الی ۵). در هیچ کدام از گروه‌های تجربی تیمار شده با دود برگ و با رنگ آمیزی تری کروم و وان‌گیسون نسبت به گروه‌های کنترل و شم تغییر معناداری در تعداد و قطر عروق خونی ملاحظه نشد (شکل ۶). نتایج بدست آمده از اندازه‌گیری و سنجش میزان Optical Density (OD) اسیدآمینئ هیدروکسی‌پرولین از طریق اسپکتروفتومتر نشان داد که در گروه‌های تجربی نسبت به گروه‌های شم و کنترل افزایش معناداری با $p < 0.01$ در میزان OD اسیدآمینئ هیدروکسی-پرولین مشاهده شد (شکل ۷).

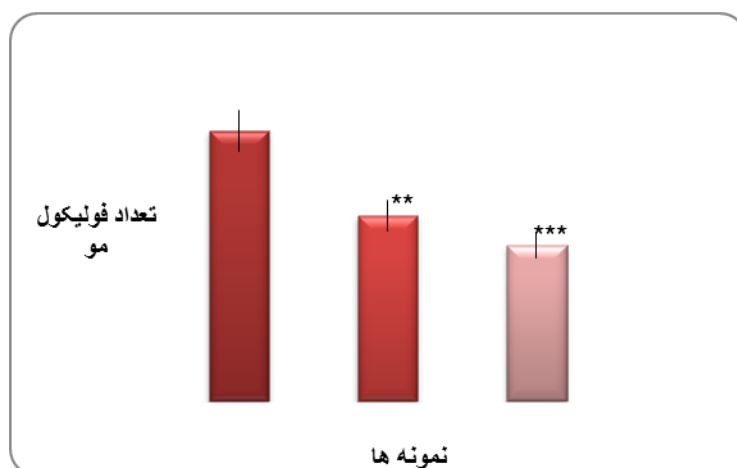
محفظه سوراخ‌دار قرار می‌گرفت روزانه یک‌بار و به مدت ۱۵ دقیقه به طول ۱۰ روز تحت تیمار قرار گرفتند. گروه شاهد آزمایشگاهی با دود کاه تیمار شدند و گروه کنترل نیز هیچ نوع بیماری دریافت نکرد.

نمونه‌برداری، برش‌گیری و رنگ آمیزی اختصاصی

در طی کار با حیوانات تحت آزمایش کلیه اصول تأییدشده کمیته اخلاقی گروه زیست‌شناسی دانشگاه خوارزمی پردیس کرج با شماره ۶۱۶/۱۲۵۹/پ مورخه ۸/۱۵/۸۹ رعایت شد. پس-۴ روز از زمان پایان تیمار ۱۰ روزه (روز چهاردهم)، موش‌های صحرائی گروه کنترل، شم و تجربی با کلروفورم کشته و نمونه‌برداری شدند. نمونه‌ها برای مدت ساعت ۲۴ وارد محلول فرمالین ۱۰٪ شدند تا تثبیت شوند و سپس مراحل آب‌گیری با استفاده از درجات مختلف الکل انجام گرفت. قالب‌گیری با پارافین انجام شد و برش‌گیری با میکروتوم روتاری به شکل سریال با ضخامت ۵ میکرونی صورت پذیرفت. جهت مطالعه هیستولوژیکی و خصوصاً میزان قطر فیبرهای کلاژن، نمونه‌ها علاوه بر رنگ آمیزی H&E با روش رنگ آمیزی اختصاصی رشته‌های کلاژن، تری کروم‌ماسون و وان‌گیسون رنگ آمیزی شدند که در رنگ آمیزی وان‌گیسون کلاژن به رنگ قرمز، ولی در رنگ آمیزی تری کروم‌ماسون، آبی می‌شود. رنگ آمیزی‌های مختلف جهت مطالعه دقیق‌تر کلاژن انجام شد.

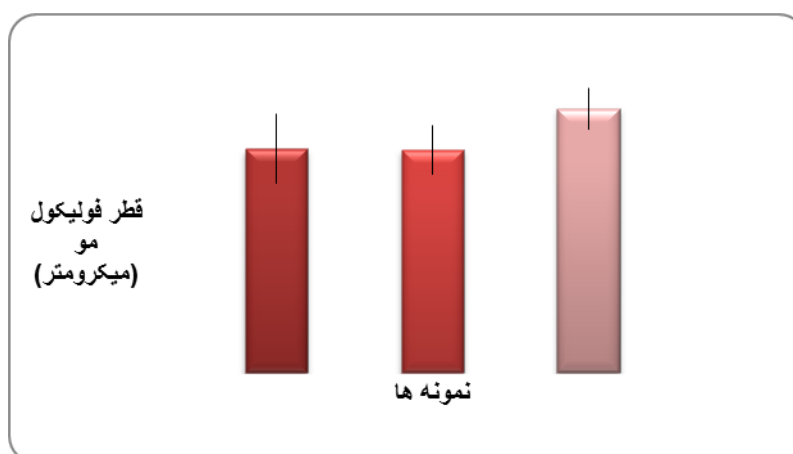
نحوه سنجش میزان OD اسید آمینه هیدروکسی پرولین

بافت‌های محل زخم پس از گذشت ۱۴ روز از گروه‌های کنترل، شم و تجربی جدا و پس از توزین، با اسکالپل کاملاً خرد شدند و ۳ سی‌سی اسید کلریدریک غلیظ به آن افزوده شد و به مدت ۲۲ ساعت در دمای ۱۱۰ درجه سلیسیوس در ظرف دردار محکمی قرار گرفت تا بافت کاملاً هیدرولیز شود و پس از افزودن محلول اکسیدانت و اریلیش به آن نمونه به مدت ۲۵ دقیقه در دمای ۶۰ درجه سلیسیوس قرار گرفت و سپس به مدت ۳-۲ دقیقه در زیر شیر آب سرد گرفته شد تا خنک گردد و سپس داخل سل اسپکتروفتومتری ریخته شد و با طول موج ۵۵۸ نانومتر OD های آن‌ها قرائت شد (Peng-tung, 1969).



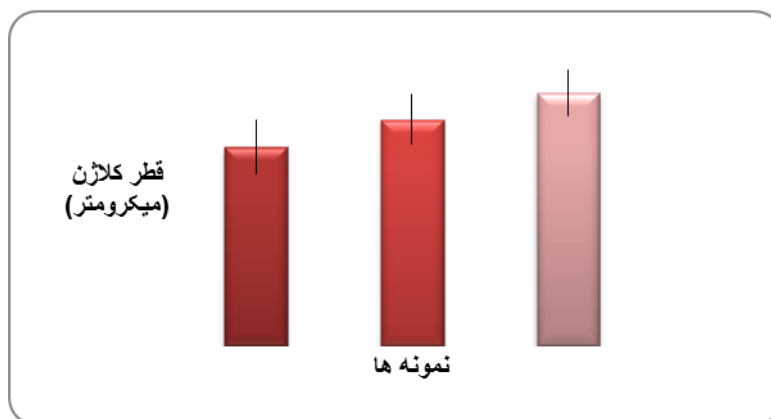
شکل ۱- مقایسه تعداد فولیکول‌های مو در گروه‌های کنترل، شم، تجربی در تیمار با دود برگ گیاه گل ماهور و رنگ آمیزی تری کروم ماسون. گروه تجربی تیمار شده با دود برگ نسبت به گروه کنترل با $p < 0.01$ *** نسبت گروه کنترل کاهش معناداری از خود نشان داد و در گروه شم (شاهد آزمایشگاهی دود داده شده با دود کاه) نسبت به گروه کنترل که هیچ نوع تیماری دریافت نکرده با $p < 0.001$ ** از خود کاهش نشان داد ولی گروه تجربی نسبت به گروه شم تفاوت معناداری نداشت. گروه تیمار شده با دود برگ، Sham: گروه تیمار شده با دود کاه، Control: گروه کنترل و بدون هیچ نوع تیمار.

Fig. 1. Comparing the number of hair follicles in the control group, sham and experimental groups after trichrome mission staining. The experimental group which treated with smoke of *V.speciocum* leaves showed significant decrease compared with control groups in significant level of $p < 0.01$ *** sham groups. Compared with the control group there was a decrease of the level of $p < 0.01$ **, which is significance. However, experimental and sham groups exhibited no significant difference.



شکل ۲- مقایسه قطر فولیکول مو در گروه‌های کنترل، شم و تجربی تیمار شده با دود برگ گل ماهور و رنگ آمیزی تری کروم ماسون. گروه تجربی تیمار شده با دود برگ گل ماهور نسبت به گروه شم و گروه کنترل افزایش نشان داد ولی این افزایش در حد معنادار نبود. گروه تیمار شده با دود برگ، Sham: گروه تیمار شده با دود کاه، Control: گروه کنترل و بدون هیچ نوع تیمار.

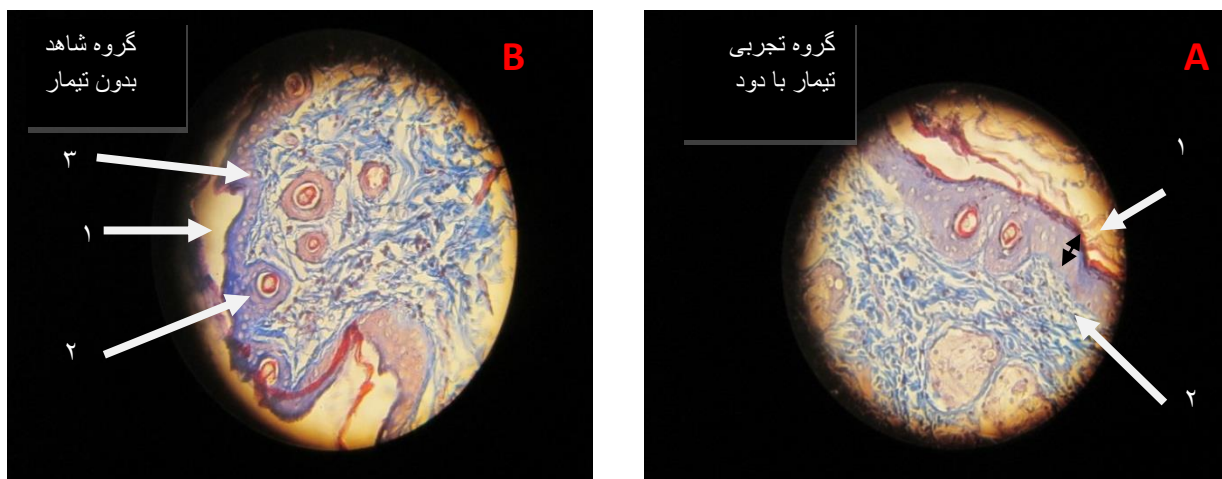
Fig. 2. Comparing the number of the diameter of with the hair follicle in the control, sham and experimental groups- after trichrome mission staining. The experimental group which treated with smoke showed increase, compared with control and sham groups. However this difference was not significant.



شکل ۳- مقایسه قطر کلاژن در گروه‌های کنترل، شم و تجربی تیمار شده با دود برگ گیاه گل ماهور و رنگ آمیزی تری کروم ماسون. در گروه تجربی تیمار شده با دود برگ گیاه گل ماهور، قطر کلاژن اندازه گیری شده نسبت به گروه‌های شم و گروه‌های کنترل افزایش مشاهده می گردد ولی این افزایش معنادار نمی باشد. در گروه شم نیز که دود کاه دریافت کرده نسبت به گروه کنترل معنادار نمی باشد.

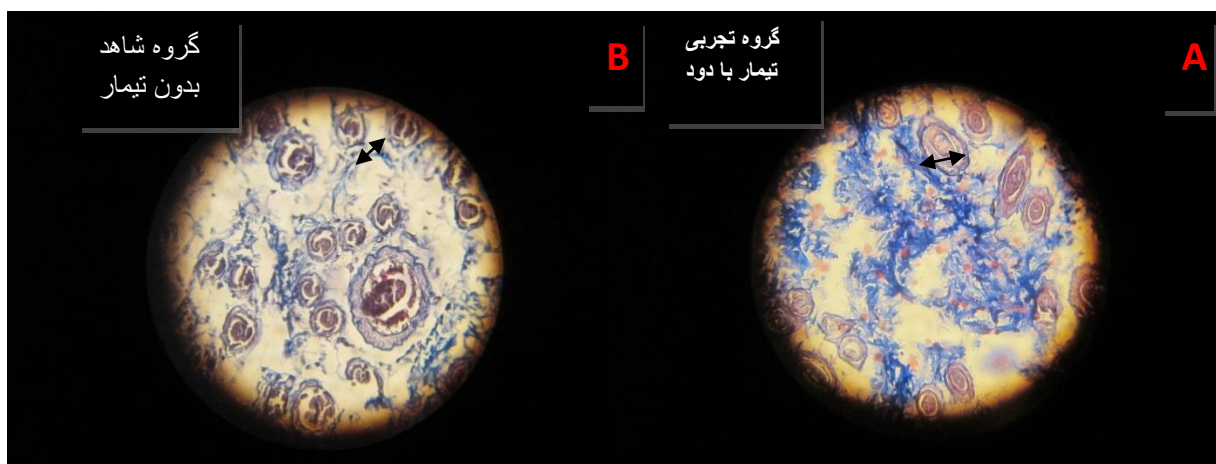Exp: گروه تیمار شده با دود برگ، Sham: گروه تیمار - شده با دود کاه، Control: گروه کنترل و بدون هیچ نوع تیمار.

Fig. 3. Comparing diameter of collagen fiber in the control, sham and experimental groups after trichrome mission staining. In the experimental group which treated with smoke of *V.speciocum* leaves an increase was observed in collagen and fiber diameter compared with the control groups. However this different was not significant. Sham groups that received straw smoke, compared with the control group exhibited difference, but not a significant one



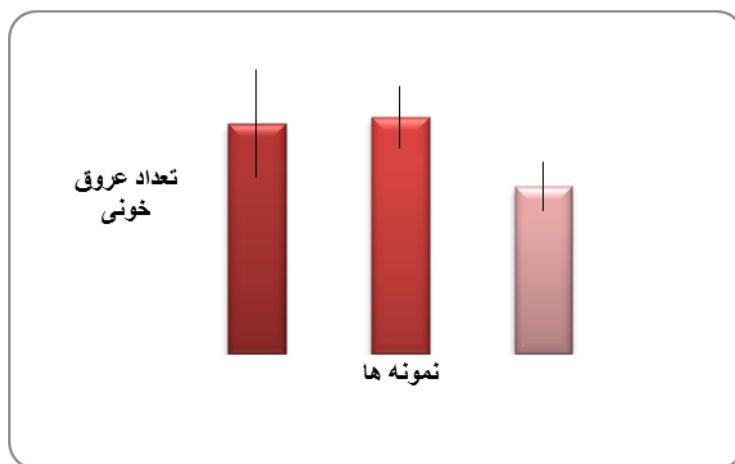
شکل ۴- فتومیکروگراف پوست در برش طولی جهت مقایسه ضخامت اپیدرم و قطر فیبرهای کلاژن با رنگ آمیزی تری کروم ماسون. A: گروه تجربی تیمار با دود برگ گل ماهور (۱- ضخامت اپیدرم، ۲- رشته‌های کلاژن به رنگ آبی)؛ B: گروه کنترل (۱- ضخامت اپیدرم، ۲- رشته‌های کلاژن به رنگ آبی، ۳- برش فولیکول مو) در شکل مشاهده می گردد. میزان ضخامت اپیدرم و قطر کلاژن در گروه تجربی تیمار با دود برگ گل ماهور و گروه کنترل با هم تفاوتی نشان نمی دهند. بزرگ-نمایی $\times 400$.

Fig. 4. Photomicrograph of skin in longitudinal section to compare epidermal thickness and diameter of collagen fiber in trichrome mission staining. A: experimental group treated with the smoke of *V.speciocum* leaves (1-thickness of epidermis, 2- collagen fibers in blue stain); B: control (1-thickness of epidermis, 2-collagen fibers in blue stain, 3-section of the hair follicle) was visible in the image. The thickness of the epidermis, and diameter of collagen in the experimental group and the control group did not show any significant difference. Magnification $\times 400$.



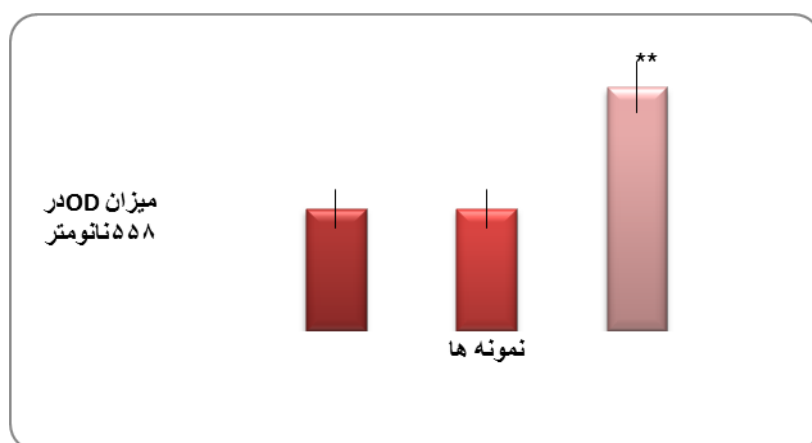
شکل ۵- فتومیکروگراف پوست جهت مقایسه قطر فولیکول مو با رنگ آمیزی تری کروم ماسون A: گروه تجربی تیمار شده با دود برگ B: گروه کنترل در شکلها ملاحظه می شود قطر فولیکول های مو در گروه تجربی نسبت به گروه کنترل افزایش دارد ولی معنادار نمی باشد. بزرگنمایی $\times 400$.

Fig. 5. Photomicrograph of skin for comparing diameter of hair follicle in trichrome mission staining. A: experimental group treated with the smoke of *V.speciocum* leaves with the smoke of *V.speciocum* leaves (1-diameter of follicle, 2-follicle hair). B: group (the diameter of the hair follicle) was observed in the figure. The diameter of the hair follicles in the experimental group compared with the control group did not have any significant difference.



شکل ۶- مقایسه تعداد عروق خونی در گروه های کنترل، شم و تجربی تیمار شده با دود برگ های گل ماهور و رنگ آمیزی تری کروم. در گروه تجربی تیمار شده با دود برگ نسبت به گروه های شم و کنترل تعداد عروق خونی کاهش نشان می دهد، ولی از لحاظ آماری این تغییرات معنادار نیست. Exp: گروه تیمار شده با دود برگ، Sham: گروه تیمار شده با دود کاه، Control: گروه کنترل و بدون هیچ نوع تیمار.

Fig. 6. Comparing the number of blood vessels in the control group, sham and experimental groups with trichrome mission staining. The experimental group which treated with the smoke of *V.speciocum* leaves showed decrease compared with control groups but this different was not significant.



شکل ۷- مقایسه میزان OD (در ۵۵۸ نانومتر) اسید آمینه هیدروکسی پرولین. در نمونه‌های تجربی تیمار شده با دود حاصل از سوزاندن برگ‌های یک ساله گیاه گل ماهور. میزان OD اسید آمینه هیدروکسی پرولین بدست آمده نسبت به گروه‌های شم و کنترل در محاسبات آماری با $(p < 0.01)^{**}$ افزایش زیادی نشان می‌دهد. Exp: گروه تیمار شده با دود برگ، Sham: گروه تیمار شده با دود کاه، Control: گروه کنترل و بدون هیچ نوع تیمار.

Fig. 7. Comparing Hydroxyproline (OD) in experimental group which treated with smoke of *V.speciocum* leaves showed significant increase compared with control and sham groups ($p < 0.01$).

بحث

(2009) را تحت مطالعه قرار داده‌اند تا بدین وسیله میزان روند

بهبود زخم را از لحاظ هیستولوژیکی تأیید کنند.

در این بررسی نیز این عوامل تحت مطالعه قرار گرفته تا روند

بهبود و تأثیر این روش در ترمیم زخم مشخص شود. مطالعات

قبلی نشان داده‌اند که دود مواد مختلف حاوی ترکیبات متعددی

است، برای مثال دود ناشی از سوزاندن خاک اره بیش از ۲۰۰

جزء دارد که شامل اسید فرمیک، اسید استیک، اسید بوتیریک،

اسید کاپریلیک، اسیدانیلیک، اسید سیرنیزیک، دی‌متوکسی فنول،

گلائیوکسال، فوروفورال، متانول، اتانول، اکتانول، استالدهید،

دی‌استیل استون و ۳ و ۴ بنزوبرین می‌باشد. بسیاری از ترکیبات دود

مانند: فرمالدئید، استالدهید، متانول و بعضی از ترکیبات

آروماتیک مانند: فنل‌ها، گایاکل، کروزلول خاصیت باکتریسیدال

و باکتریواستاتیک دارند. بیشترین فعالیت باکتریسیدی مربوط به

جزء فرمالدئید آن است. در واقع هر یک از ترکیبات پیش گفته

به تنهایی موثرند ولی مطالعات نشان داده‌اند که تأثیر مجموعه

ترکیبات موجود در دود از هر کدام به تنهایی بیشتر است

(Tavakoli et al., 2007). وجود ترکیبات گوناگون در دود

مواد مختلف که آثار متعددی نیز دارند توجه‌کننده علت

استفاده از دود برگ گل ماهور برای بررسی آثار ترمیمی آن در

نظر به استفاده از گیاه گل ماهور از سال‌ها قبل در درمان

بیماری‌های متنوع در نقاط مختلف دنیا هدف از این مطالعه،

بررسی اثرات ترمیمی آن به شکل دود کرده برگ‌های یک-

ساله گیاه گونه *V.speciocum* بود. بررسی‌های مختلفی به وسیله

محققان درباره روند ترمیم زخم تحت تأثیر مواد متنوع انجام

گرفته که فاکتورهایی همانند میزان قطر اپیدرم پوست

(Tavakoli et al., 2004; Tavakoli et al., 2006;

Zareeyan et al., 2007; Changizi et al., 2010;

Zehlia et al., 2010; Abdollahzade et al., 2010)

تعداد سلول‌های گلبول سفید (Zareeyan et al., 2007;

Yaghmayei et al., 2009; Changizi et al., 2010)

تعداد رگ‌های خونی و میزان رگ‌زایی (Tavakoli et al.,

2004; Zareeyan et al., 2007; Fard et al., 2009;

Yaghmayei et al., 2009; Abdollahzade et al.,

(2010)، تراکم فیبرهای کلاژن (Zareeyan et al., 2007;

Fard et al., 2009; Abdollahzade et al., 2010;

Changizi et al., 2010)، تعداد سلول‌های فیروبلانست

(Tavakoli et al., 2006; Fard et al., 2009;

Yaghmayei et al., 2009; Abdollahzade et al.,

(2010)، تعداد و قطر فولیکول‌های مو (Heidarie et al.,

تحقیق حاضر بود. به علاوه سابقه استفاده از دود برگ گیاه مذکور در مناطقی از ایران در درمان‌های ترمیمی سابقه دارد. عبدالله‌زاده و همکاران در سال ۲۰۱۰ طی مطالعات قبلی درباره گیاه گل‌ماهور معلوم کردند که این گیاه دارای ترکیبات هشت-گانه شامل ورباسکوزید (Verbascosid)، ساپونین‌ها (Saponins)، اکوبین (Aucubin)، کاتالپول (Catalpol)، فلاونوئیدها (Flavonoids)، استروئیدها (Steroids) و ایریدوئید گلیکوزید و آلکالوئیدها است (Abdollahzade et al., 2010; Nabiuni et al., 2011). آن‌ها ثابت کردند یکی از ترکیبات هشت گانه گیاه گل‌ماهور گلیکوزید فیل اتانوئید است که علاوه بر خواص آنتی‌اکسیدانت و خاصیت ضدالتهابی و سیتوتوکسیکی و غیره دارای خاصیت ضد درد (آنالژزی) هم هست (Abdollahzade et al., 2010). احتمالاً برخی از این ترکیبات می‌توانند در هنگام سوختن آزاد شوند که مشاهدات عینی در این تحقیق اثرات آرام‌بخشی و مسکن دود را در حیوانات نشان داد و این خود می‌تواند یکی از دلایل استفاده سنتی از دود این گیاه برای درمان زخم یا احتمالاً جهت کاهش درد باشد.

توکلی در سال ۲۰۰۴ و چنگیزی در سال ۲۰۱۰ هنگام مطالعه اثرات ترمیمی اشعه مادون قرمز (IR) و نورآبی هالوژنه گزارش کردند، افزایش خون‌رسانی و اکسیژن‌رسانی به محل زخم از-طریق گشادشدن عروق باعث تأثیر بر ظرفیت عملی فیروبلاست‌ها می‌شود و افزایش سنتز فیبرهای کلاژن صورت می‌گیرد و نهایتاً تسریع در ترمیم زخم و افزایش سرعت میزان اپی‌تلیزاسیون انجام می‌شود. همچنین استفاده از نورآبی هالوژنه باعث گرم‌شدن محل زخم می‌شود، بنابراین سازوکار احتمالی برای تسریع بهبود زخم از طریق نورآبی هالوژنه افزایش خون-رسانی در اثر اتساع عروق و تأثیر بر ظرفیت عملی فیروبلاست است. به علاوه نورآبی هالوژنه سنتز کلاژن را افزایش می‌دهد. البته همان‌طور که گفته شد تابش نورآبی باعث افزایش دمای محل زخم می‌شود و در نتیجه جریان خون موضعی افزایش می‌یابد. افزایش خون‌رسانی به خصوص در درمان زخم‌های سطحی و عفونت‌های پوستی موثر است چون افزایش گردش خون سبب افزایش تعداد گلبول‌های سفید و کمک به نابودی

باکتری‌ها می‌شود (Tavakoli et al., 2004; Heidarie et al., 2009; Changizi et al., 2010). باتوجه به اهمیت موضوع تولید کلاژن که از طریق سلول‌های فیروبلاست در فاز تکثیر تولید شده و یکی از مواد داربست لازم جهت ترمیم را فراهم می‌کند (Jimenez & Riguerre, 1994; Zehila et al., 2010; Nabiuni et al., 2011)، یکی از اهداف این بررسی نیز مطالعه میزان تراکم رشته‌های کلاژن تولیدشده توسط سلول-های فیروبلاست در محل زخم و سپس اندازه‌گیری OD هیدروکسی‌پرولین (یکی از اسیدهای آمینه ساختار کلاژن) و نیز تأثیر دود برگ گیاه مذکور در پوست موش بالغ آسیب دیده بود تا تأثیر یا عدم تأثیر دود حاصل از سوزاندن برگ‌های یک-ساله گیاه گل‌ماهور در روند ترمیم بررسی و اثبات شود. از این رو نمونه‌ها علاوه بر رنگ آمیزی هماتوکسیلین و انوزین با روش رنگ‌آمیزی اختصاصی تری کروم‌ماسون و وان‌گیسون رنگ‌آمیزی گردیدند که در رنگ‌آمیزی وان‌گیسون رشته‌های کلاژن به رنگ قرمز، زمینه نمونه‌ها زرد و هسته‌ها سیاه و عضله و اپی‌تلیوم زردرنگ شده ولی در رنگ‌آمیزی تری کروم‌ماسون کلاژن آبی، هسته‌ها سیاه و عضله و اپی‌تلیوم آبی کم‌رنگ شد. رنگ‌آمیزی‌های متفاوت جهت مطالعه دقیق‌تر خصوصاً در مورد کلاژن بود. مطالعه نمونه‌های بافتی نشان داد که میزان کلاژن افزایش داشت، ولی افزایش مشاهده شده در حد معنادار نبود. در سنجش‌های صورت گرفته میزان OD اسید آمینه هیدروکسی-پرولین در گروه‌های تجربی نسبت به شام و کنترل، افزایش معنادار بود. از مجموع بررسی‌های میزان اسید آمینه هیدروکسی-پرولین و ضخامت کلاژن (با وجودی که افزایش معنادار نبود)، می‌توان چنین استنتاج کرد که احتمال دارد دود با گرم‌کردن موضعی محل زخم همانند استفاده از اشعه مادون قرمز (IR) و یا نورآبی هالوژنه، باعث گرم‌شدن موضعی محل ترمیم زخم و باعث گشادگی موضعی عروق و افزایش جریان خون در محل می‌شود که در این صورت سبب افزایش تأثیر بر ظرفیت عملی فیروبلاست‌ها شده و میزان تولید کلاژن را تا حدی می‌افزاید. همین عامل در حد مولکولی باعث بالارفتن OD اسید آمینه هیدروکسی‌پرولین می‌شود ولی ضخامت کلاژن در حد معنا-داری زیاد نمی‌شود، از این رو برطبق این مطالعات احتمالاً در

محل ترمیم و افزایش خون‌رسانی در اثر گرمای دود است و شاید استفاده از دود آن به شکل سنتی در مناطقی از ایران در درمان زخم‌ها به دلیل وجود اثرات آرام‌بخشی است و به‌رحال مطالعات دقیق‌تر در این خصوص به تکرار بیشتری نیاز دارد.

نتیجه‌گیری

با توجه به مجموعه ترکیبات موثر و گوناگون در گونه گیاهی ورباسکوم همانند ورباسکوزید (Verbascosid)، اکوبین (Aucubin)، کاتالپول (Catalpol)، فلاونوئیدها (Flavonoids)، استروئیدها (Steroids) و ایریدوئید گلیکوزید و آلکالوئیدها و غیره که معمولاً تأثیر ضدالتهابی و ضددردی دارند دارای عملکرد ترمیم زخم ثابت‌شده‌ای در آزمایش‌های گوناگون هستند و با عنایت به متغیر بودن این ترکیبات در گونه‌های متنوع این گیاه که در تحقیق حاضر گونه *V. speciocum* منطقه بوئین‌زهر انتخاب شده بود، پیش‌بینی می‌شد که دود برگ‌های یک‌ساله گیاه مزبور مشابه برخی گونه‌های این گیاه، چنین اثرات ترمیمی از خود نشان دهد و باعث تسریع ترمیم و بسته شدن زخم گردد ولی دود برگ‌های این گیاه در مواردی باعث افزایش ضخامت کلاژن شده بود که البته در این مورد افزایش بی‌معنی بود و میزان OD اسیدآمین هیدروکسی-پرولین دارای افزایش معناداری بود. می‌توان چنین استنباط نمود که هرچند دود برگ‌های فوق باعث افزایش سرعت ترمیم نمی‌شود، در مرحله تکثیر از مراحل ترمیم زخم احتمالاً باعث اندک افزایش میزان کلاژن می‌شود، بنابراین شاید مطالعات دقیق‌تری در باب ترمیم زخم لازم باشد.

تشکر و قدردانی

بدین وسیله از زحمات استادان گرامی خانم دکتر عادل دیوسالار و آقای دکتر کاظم پرویر و همچنین از کمک‌های آقای امیر باقری و خانم آذر شیخ‌الاسلامی در مرکز تکثیر و پرورش حیوانات آزمایشگاهی دانشگاه خوارزمی تقدیر و تشکر به‌عمل می‌آوریم.

مرحله تکثیر ترمیم زخم اندکی افزایش نشان داده است ولی فاکتورهای موثر دیگر در ترمیم زخم تغییری نکردند.

درباره استفاده از عصاره قارچ کامبوجا در ترمیم زخم پوست آسیب‌دیده، افزایش قطر فولیکول‌های مو به دلیل وجود ویتامین-های گروه B موجود در محلول آبی کامبوجا، به‌ویژه ویتامین-های گروه B₁₂ و اسیدفولیک می‌باشد (Heidarie et al., 2009). وجود یک استرول غالب در گیاهان تیره کاکتوسیان که فعال‌کننده رگ‌زایی است باعث تسریع روند ترمیم زخم‌های پوستی در موش صحرائی می‌شود (Norris et al., 1982; Salt et al., 1987; Brown et al., 1992; Lee et al., 1998; Pesin et al., 2010). افزایش رگ‌زایی به‌دنبال افزایش بیان فاکتور VEGF و بالارفتن میزان اپی‌تلیالی شدن پوست هنگام استفاده از عصاره برخی از گیاهان تیره گل‌میمونیان (Scrophulariaceae) مشاهده می‌شود (Grinnell et al., 1981; Lau et al., 2009). ولی در مطالعه حاضر که از طریق دود برگ گل‌ماهور انجام شد در فاکتورهای قطر اپیتلیزاسیون و اپی‌تلیالی شدن پوست و تعداد عروق خونی در گروه‌های تجربی این مقادیر و فاکتورها افزایش نشان ندادند که دلیل عدم تأثیر دود بر روند ترمیم است.

در جریان ترمیم زخم، فاکتورهایی همانند اپی‌تلیالی شدن پوست و افزایش ضخامت اپیدرم و رگ‌زایی و شکل‌گیری خوب مویرگی جهت تسریع در روند خون‌رسانی به محل مزبور همراه بیان فاکتور VEGF افزایش می‌یابد و باتوجه به نتایج این تحقیق، می‌توان چنین حدس زد که با سوزاندن برگ‌های گیاه ورباسکوم ترکیبات فعال آن از بین می‌رود و ترکیباتی که در-حالت عادی از عصاره آن در برخی گونه‌های این گیاه اثر ترمیمی دارد، به این شکل دودکرده از بین می‌روند و در مواردی مثل سرگین که با دودشدن ترکیبات موثره ضد میکروبی آن آزاد شده و اثرات خود را نشان می‌دهد (Parvin et al., 2010). این ماده نمی‌تواند تأثیر زیادی بدین شکل از خود نشان دهد و همان‌طور که قبلاً ذکر شد، اگر اندک اثر ترمیمی در-حالت دودکرده گیاه مشاهده می‌گردد به دلیل گرم‌شدن موضعی

References

- AbdollahzadeIpek, S., Irem, T., EsraKupeli, A. and Hikmet, K.** 2010. An ethno pharmacological study on *Verbascum* species: from conventional wound healing use to scientific verification. – J. of Ethnopharmacology 16: 56-70.
- Bozkurt, T.E., Kahraman, C., Tatli, I.I. and Erdemlisahin, I.** 2007. Free radical scavenging activity on *Verbascum latisepalum* extract. – J. of Bihat Kusadasi Turkey 45:26-29.
- Brown, L.F., Yeo, K.T., Senger, D.R., Dvorak, H.F. and Vande Water, L.** 1992. Expression of vascular permeability factor (vascular endothelial growth factor) by epidermal keratinocytes during wound healing. – J. Exp. Med. 176: 1375-1379.
- Changizi, V., Nilforoush-Zadeh, M.A., Kakanezhadian, P. and Mardani, H.** 2010. Histological study of open wound healing with a light cure instrument. – Iranian Journal of Medical Physics 3:9-14.
- Fard, A., Zarifkar, A. and Dehghan, G.A.** 2009. Effects of systemic administration of estradiol on the process of wound healing in excisional wound of diabetic rats. – Urmia Medical Journal 20: 26-33.
- Grinnell, F., Billingham, R. and Burgess, L.** 1981. Distribution of fibronectin during wound healing *in vivo*. – J. Invest. Dermatol. 76: 181-189.
- Hanrahan, C.** 2005. The Gale encyclopedia of alternative Medicine. – J. Frey Mullein 3: 345-349.
- Heidari, S.H., Parivar, K. and Yaghmai, P.** 2009. In vitro study on the effect of Kombucha on the injured skin of adult mice NMRI strain. – J. North Azad University Developmental Biology 3: 1-6.
- Houcair, M.M. and Phillips, T.G.** 1997. What is new in clinical research in wound healing? – Clin. Dermatol. 15: 45-54.
- Jimenez, C. and Riguerre, R.** 1994. Phenylethanoid glycosides in plants structure and biological activating. – Natural Product Reports 11: 591-606.
- Kurmari, M., Ambekar, M., Babu, S. and Kumar, N.** 2010. Wound healing activity of aqueous extract of *Crotalaria verrucosa* in wistar albino rats. – Asian Pasific Journal of Tropical Medicine 3: 783-787.
- Kupeli, E., Tatli, I.I., Akdemir, Z.S. and Yesilada, E.** 2007. Biossay-guided isolation of anti-inflammatory & anti nociceptiv eglyco terpenoids from the flower of *Verbascum lasianthum* Boiss. ex Benth. – J. of Ethnopharmacology 110: 444-450.
- Lau, T.W., Lam, F.F.Y., Lau, K.M. and Chan, Y.W.** 2009. Pharmacological investigation on the wound healing effect of *Radix Rahmanniae* in an animal model of diabetic foot ulcer. – J. of Ethnopharmacology 123: 155-162.
- Lee, M.J., Lee, O.H., Yoon, S.H., Lee, S.K., Chung, M.H., Park, Y.I., Sung, C.K., Choi, J.S. and Kim, K.W.** 1998. *In vitro* angiogenic activity of *Aloe vera* calf pulmonary artery endothelial (CPAE) cells. – Archives of Pharmacological Research 21:260-265.
- Mirhaidar, H.** 2005. Plant Sciences. – Nashre Farhange Eslami. 418-423 pp.
- Nabiuni, M., Oryan, S.H., Ayyobipour, M., Bagheri, M.** 2011. Histochemical study of *Verbascumspeciosum* extract's effects on the wound healing in rats. – J. of Cell & Tissue 2: 67-75.
- Norris, D.A., Clark, R.A.F., Swigart, L.M., Huff, J.C., Weston, W.L. and Howell, S.E.** 1982. Fibronectin fragments are chemotactic for human peripheral blood monocytes. – J. Immunol. 129:16-1618.
- Parvin, N., Validi, M., Banitalebi, M., Mobini, G.H., Ashrafi, K., Farrkhi, E., Rafieyan, M., Akbari, N., Safdari, F. and Rafie, L.** 2010. Effect of medicinal smoking on some Nosocomial infection factor. – J. of Shahrekord University of Medical Sciences 12: 76-83.
- Pesin Suntar, I., Kupeli Akkol, E., Yilmazer, D. and Baykal, T.** 2010. Investigations on the *in vivo* wound healing potential of *Hypericumper foratum*. – J. of Ethnopharmacology 12: 468-477.
- Reddy, S.J., Rao, R.P. and Reddy, S.M.** 2002. Wound healing effects of *Heliotropicum*, *Plumbago zeylanicum* and *Acalypha indica* in rats. – Journal of Ethnopharmacology 79: 249-251.

Ruggeri, Z.M. 2002. Platelets in atherothrombosis. – Nat. Med. 8: 1227-1234.

Salt, T.A., Tocker, J.A. and Adler, J.H. 1987. Dominance of 5-sterols in eight species of the Cactaceae. – Phytochemistry 26: 731-733.

Singh, M., Govindarajan, R., Nath, V., Rawat, S.K.A. and Mehrotra, S. 2006. Antimicrobial wound healing and antioxidant activity of *Plagiochasma appendiculatum* lehm et lind. – Journal of Ethnopharmacology 79: 249-251.

Tavakoli, R., Najafi Pour, H., Hadian, M.R., Aliyaei, G.H., Nabipour, F. and Talebian, S. 2004. Comparison of the effect of infrared (IR) and Phenytoin cream on skin wound healing in rat. – J. of Babol University of Medical Sciences 2: 7-11.

Tavakoli, R., Nabipour, F. and Najafipour, H. 2006. Effect of Betadine on wound healing in rat.

– J. of Babol University of Medical Sciences 3: 7-12.

Yaghmayei, P., Moshrefjavadi, F., Nilforooshzade, M.A. and Mardani, H. 2009. The effect of 2% alcohol green tea extract on healing process of open wound in male mice. – J. of Isfahan Medical School 96: 324-335.

Zareeyan, P., Zahiry, S.H., Ketabchy, F. and Rozmeh, S.H. 2007. Effects of gazangebin ointment on wound healing in rabbits. – J. of Mazandaran University of Medical Sciences 57: 1-8.

Zehila, A., Cigdem, K., Irem, T., EsraKupeli, A. and Ipek, S. 2010. Bioassay-guided isolation of anti-inflammatory, antinociceptive and wound healer glycosides from the flowers of *Verbascum Mucronatum*. – J. of Ethnopharmacology 136: 436-443.

Nabiuni, M., Oryan. S.H., Ayobipour, M. and Ramezani, T. 2015. Histological effects of the smoke of *Verbascum speciocum* leaves on the healing of rats wounds. – Nova Biologica Reperta 2: 25-35.

نیونی، م، عریان، ش، ایوبی پور، م. و رمضانی، ط. ۱۳۹۴. بررسی بافتی اثر دود حاصل از سوزاندن برگ‌های گیاه گل ماهور (*Verbascum speciocum*) در

ترمیم زخم موش صحرائی نر. – یافته‌های نوین در علوم زیستی ۲: ۲۵-۳۵.

