

## اثر حمایتی گیاه بابا آدم بر استرس اکسیداتیو و مسمومیت القاشده با جنتامایسین

سیامک یاری<sup>\*</sup>، رویا کرمانیان، مصطفی اسدبگی و علی نامداری

دریافت: ۱۳۹۶/۵/۱۷ | پذیرش: ۱۳۹۶/۱۰/۱۸ | چاپ: ۱۳۹۶/۱۲/۲۸

گروه زیست‌شناسی، دانشکده علوم، دانشگاه بوعلی سینا، همدان، ایران

<sup>\*</sup>مسئول مکاتبات: s.yari@basu.ac.ir

**چکیده.** هدف این مطالعه بررسی اثر حمایتی عصاره هیدروآتانولی بخش هوایی (برگ و ساقه) گیاه بابا آدم بر مسمومیت کلیوی القاشده رت‌ها با جنتامایسین بود. ۲۴ سر رت نژاد ویستار به چهار گروه تقسیم شدند. که شامل: گروه کنترل، گروه جنتامایسین (تزریق درون‌صفاقی ۱۰۰ میلی‌گرم به‌ازای هر کیلوگرم وزن بدن)، گروه جنتامایسین+عصاره (تزریق درون‌صفاقی جنتامایسین و دریافت دهانی ۵۰۰ میلی‌گرم به‌ازای هر کیلوگرم وزن بدن) و گروه عصاره (دریافت دهانی ۵۰۰ میلی‌گرم عصاره به‌ازای هر کیلوگرم وزن بدن). طول دوره تیمار ده روز بود. مسمومیت کلیوی به‌روش بیوشیمیایی و هیستولوژیکی بررسی شد. غلظت کراتینین، اوره، مالون دی‌آلدهید، سوپراکسید دیسمیوتاز و پراکسید هیدروژن خون تعیین شد. به‌علاوه، بررسی‌های هیستولوژیکی نیز انجام شد. غلظت اوره، کراتینین، مالون دی‌آلدهید و پراکسید هیدروژن در سرم خون حیوانات تیمار شده با جنتامایسین به‌طور معنی‌داری بالا و فعالیت سوپراکسید دیسمیوتاز به‌طور معنی‌داری پایین بود. درحالی‌که تیمار هم‌زمان عصاره شاخص‌های بیوشیمیایی مسمومیت کلیوی را کاهش داد. بررسی هیستولوژیکی نکروز و ریزش سلول‌های اپی‌تلیالی لوله‌های پیچیده نزدیک واقع در بخش قشری کلیه حیوانات تیمار شده با جنتامایسین را نشان داد. درحالی‌که تیمار هم‌زمان عصاره با جنتامایسین، تخریب بافتی کمتری را نشان داد. نتایج حاکی است که تیمار با بابا آدم می‌تواند مسمومیت القاشده با جنتامایسین را کاهش دهد.

**واژه‌های کلیدی.** بافت کلیه، پراکسید هیدروژن، رت، کراتینین، مالون دی‌آلدهید

## Protective effect of *Arctium lappa* on oxidative stress and nephrotoxicity induced by gentamicin

Siamak Yari<sup>\*</sup>, Roya Karamian, Mostafa Asadbegyi & Ali Namdari

Received 08.08.2017/ Accepted 08.01.2018/ Published 19.03.2018

Department of Biology, Faculty of Science, Bu-Ali Sina University, Hamedan, Iran

<sup>\*</sup>Correspondent author: s.yari@basu.ac.ir

**Abstract.** This study aimed to investigate the protective effect of *Arctium lappa* (AL) on gentamicin (GM)-induced nephrotoxicity in rats. Twenty-four Wistar rats were divided into four groups including: control group; GM group (intraperitoneal injection, IP, of 100 mg/kg GM B.W.); GM+AL group (received IP injection of 100 mg/kg GM and 500 mg/kg AL orally) and AL group (received 500 mg/kg AL orally). The experimental period lasted for 10 days. Nephrotoxicity was biochemically and histologically evaluated. The concentrations of creatinine, urea, malondialdehyde (MDA), superoxide dismutase (SOD) and peroxide hydrogen (H<sub>2</sub>O<sub>2</sub>) in the serum samples were determined. Moreover, histological examinations were performed. The animals treated with gentamicin showed significantly higher serum urea, creatinine, MDA and H<sub>2</sub>O<sub>2</sub> levels and lower SOD activity. However, co-administration of AL produced amelioration in biochemical indices of nephrotoxicity in serum. Histomorphological examination showed necrosis and desquamation of tubular epithelial cells in the renal cortex in animals treated with gentamicin whereas simultaneous administration of AL and GM reduced histological damages. The data obtained suggest that treatment with AL extract can help to reduce gentamicin-induced nephrotoxicity.

**Keywords.** creatinine, hydrogen peroxide, kidney tissue, malondialdehyde, rat

## مقدمه

جنتامایسین یک آنتی‌بیوتیک آمینوگلیکوزیدی است که استفاده از آن در برابر عفونت‌های باکتری‌های گرم منفی مرسوم است. با اینکه مصرف این آنتی‌بیوتیک مقاومت دارویی کمتری ایجاد می‌کند و قیمت کمتری دارد، ولی به علت عوارض جانبی، مانند سمیت کلیوی و اتوتوکسیسیته، مصرف آن محدود شده است (Humes, 1988). آنتی‌بیوتیک‌های آمینوگلیکوزیدی، پس از مصرف، در بدن متابولیزه نمی‌شوند و به‌طور عمده از طریق ادرار دفع می‌شوند. مطالعات کلینیکی و تجربی نشان داده است که این آنتی‌بیوتیک‌ها در بخش قشری کلیه‌ها انباشته می‌شوند (Luft, 1974; Edwards et al., 1976; Schentag et al., 1977; Luft et al., 1978). در واقع بخشی از این ماده در لوله‌های پیچیده نزدیک (Proximal Tubules) واقع در قشر کلیه بازجذب می‌شود و به‌نظر می‌رسد انباشت این ماده در لوله‌های پیچیده نزدیک واقع در قشر کلیه، عامل اصلی ایجاد تأثیرات پاتولوژیکی آن بر کلیه‌ها باشد (Eisenberg et al., 1987; Houghton et al., 1976).

سازوکار اصلی که به‌واسطه آن جنتامایسین باعث نفروتو-کسیسیته می‌شود ناشناخته است. با این حال، مطالعات *in vivo* و *in vitro* نشان داده است که جنتامایسین به افزایش تولید گونه اکسیژن فعال (Reactive Oxygen Species=ROS) منجر می‌شود. تولید غیرطبیعی ROS، منجر به تخریب ماکرومولکول‌ها، پراکسیداسیون لیپیدهای غشایی، دناتوراسیون پروتئین‌ها و تخریب DNA می‌شود (Walker et al., 1999; Basnakian et al., 2002). روش‌های متفاوتی برای جلوگیری از نفروتو-کسیسیته ناشی از مصرف جنتامایسین به کار گرفته می‌شود. استفاده از آنتی-اکسیدانت‌ها جایگاه مهمی در این روش‌ها دارد. مطالعات نشان داده است بسیاری از مواد آنتی‌اکسیداتیو با منشأ گیاهی و جانوری، می‌توانند با مسمومیت ناشی از مصرف جنتامایسین مقابله کنند (Abdel-Naim, 1999; McCall & Frei, 1999; Maldonado et al., 2003; Stahl & Sies, 2003).

گیاه باباآدم گیاهی چندساله از خانواده کمپوزیته و دارای پراکنش جهانی است. و در بسیاری از نقاط جهان به‌مثابه گیاه دارویی استفاده می‌شود (Morita et al., 1993). مطالعات نشان داده است که این گیاه دارای مواد مؤثر فعالی شامل تانن،

آرکتینین، کافئیک اسید، کلوروژنیک اسید، اینولین، لاپائول، دی-آرکتی‌ژنین، ویتامین‌ها و آمینواسیدهای ضروری است (Miyamoto et al., 1993; Park et al., 2007; Hirose et al., 2000). همچنین، در جوامع مختلف از بخش‌های مختلف این گیاه برای درمان بیماری‌هایی نظیر دیابت، التهاب و عفونت‌های مختلف استفاده می‌شود (Awale et al., 2006; Mitsuo et al., 2005).

هدف این مطالعه، بررسی نقش حمایتی مصرف عصاره هیدرواتانولی گیاه باباآدم در برابر آسیب‌های ناشی از مصرف آنتی‌بیوتیک جنتامایسین بر کلیه‌ها است.

## مواد و روش‌ها

**مواد شیمیایی:** همه مواد شیمیایی و حلال‌های استفاده شده در این پژوهش از شرکت مرک آلمان و سیگما آمریکا و با درصد خلوص بالا تهیه شده است.

**مواد گیاهی و استخراج عصاره گیاهی:** گیاه باباآدم در ماه اردیبهشت از زیستگاه‌های طبیعی خود (آذربایجان شرقی) در سال ۱۳۹۵ جمع‌آوری شد. برای تهیه عصاره، بخش هوایی گونه تحت مطالعه توسط آسیاب برقی، سه‌بار و در هر بار ۱۰ ثانیه آسیاب شد. استخراج عصاره از ۲۵ گرم پودر خشک گیاه توسط ۲۵۰ میلی‌لیتر اتانول خالص و به‌وسیله دستگاه استخراج‌کننده سوکسله به مدت ۶ ساعت انجام شد. به‌منظور حذف ذرات ریز عصاره از کاغذ صافی وات‌من استفاده شد. سپس، عصاره‌ها تا زمان استفاده داخل فریزر (۲۰- درجه سانتی‌گراد) نگهداری شدند.

**حیوانات آزمایشگاهی و طراحی آزمایش:** در این مطالعه رت نژاد ویستار با وزن تقریبی ۱۸۰ تا ۲۰۰ گرم استفاده شد. رت‌ها در شرایط استاندارد از نظر دوره روشنایی-تاریکی، دما (۲۵ درجه سانتی‌گراد) و رطوبت نگهداری شدند و به آب و غذا دسترسی نامحدود داشتند. موازین اخلاقی کار با حیوانات آزمایشگاهی، که مورد تأیید کمیته اخلاق گروه زیست‌شناسی دانشگاه بوعلی-سینا همدان است، هنگام کار با رت‌ها رعایت شد. رت‌ها به چهار گروه، که هر گروه شامل شش سر بود تقسیم شدند. گروه اول (گروه کنترل): روزانه ۱ میلی‌لیتر آب با گاوآذ دریافت کرد. گروه دوم (گروه جنتامایسین): روزانه ۱۰۰ میلی‌گرم جنتامایسین به‌ازای هر کیلوگرم وزن بدن و به‌روش درون‌صفاقی دریافت کردند.

سپس ۰/۵ میلی‌لیتر از محلول سانتریفوژ شده به ۰/۵ میلی‌لیتر بافر فسفات پتاسیم ۱۰ میلی‌مولار (pH=۷) و ۰/۵ میلی‌لیتر یدید پتاسیم ۱ مولار اضافه شد و جذب مخلوط واکنش در طول موج ۳۹۰ نانومتر خوانده شد. مقادیر پراکسید هیدروژن در هر نمونه با استفاده از ضریب خاموشی  $0.28 \text{ M}^{-1}\text{cm}^{-1}$  محاسبه شد و برحسب میکرومول بر گرم وزن بافت گزارش شد (Velikova et al., 2000).

غلظت  $\text{H}_2\text{O}_2$  = ضریب خاموشی/تغییرات جذب نمونه

#### سنجش میزان آنزیم سوپر اکسید دیسمیوتاز:

میزان آنزیم سوپر اکسید دیسمیوتاز بافتی با استفاده از روش Beauchamp و Fridovich سنجیده شد (1971).

**بررسی‌های هیستولوژیکی:** کلیه جدا شده با استفاده از سرم فیزیولوژیکی شست‌وشو شد و در فرمالین ۱۰ درصد تثبیت شد. سپس، با درجات صعودی اتانول، آبگیری و توسط پارافین قالب‌گیری شد. نمونه‌های قالب‌گیری شده با پارافین توسط دستگاه میکروتوم با ضخامت ۵ میکروگرم برش‌گیری و با رنگ هماتوکسیلین-ئوزین رنگ‌آمیزی شد. برش‌های رنگ‌آمیزی شده توسط میکروسکوپ نوری تحت بررسی قرار گرفت و عکس برداری شد. آسیب بافتی با استفاده از روش Houghton و همکاران (1978) و مطابق جدول ۱ رتبه‌بندی شد.

**تحلیل آماری:** داده‌های حاصل از آزمایش با نرم‌افزار Excel تحلیل شد. سپس، مقایسه میانگین‌ها به روش دانکن در سطح  $p < 0.05$  انجام شد. نتایج حاصل از این بررسی به صورت میانگین  $\pm$  انحراف معیار بیان شد.

#### نتایج

##### تأثیر جنتامایسین و بابا آدم بر هیستوپاتولوژی بافت کلیه

تصاویر میکروسکوپ نوری برش‌های بافتی حالت طبیعی را در برش‌های متعلق به گروه کنترل و گروه تیمار شده با عصاره گیاه بابا آدم نشان می‌دهد (شکل ۱-A و ۱-D)، درحالی‌که در گروه تیمار شده با جنتامایسین نکروز شدید بافتی و نیز ریزش بافت اپی-تلیالی به‌طور گسترده در برش‌های بافتی (بیش از ۵۰ درصد بخش-های تحت مطالعه) مشاهده می‌شود (شکل ۱-B). پیکان‌ها لوله‌های تخریب شده را نشان می‌دهد. در گروه کنترل، که تیمار هم‌زمان جنتامایسین با عصاره گیاه بابا آدم صورت گرفته است، تخریب

گروه سوم (گروه جنتامایسین و عصاره بابا آدم) به‌صورت هم‌زمان ابتدا ۱۰۰ میلی‌گرم جنتامایسین به‌ازای هر کیلوگرم وزن بدن و سپس، ۵۰۰ میلی‌گرم به‌ازای هر کیلوگرم وزن بدن عصاره گیاه بابا آدم دریافت کردند (مشاهدات قبلی که روی این گیاه و در دوزهای مختلف و در مدل‌های مختلف صورت گرفته است نشان داده است که در دوزهای پایین‌تر از ۵۰۰ میلی‌گرم به‌ازای هر کیلوگرم بدن تأثیر حمایتی معنی‌داری نشان نمی‌دهد) و گروه چهارم (گروه عصاره بابا آدم) که به‌صورت روزانه ۵۰۰ میلی‌گرم عصاره بابا آدم را به‌ازای هر کیلوگرم وزن بدن دریافت کرد. پس از طی شدن دوره مطالعه (۱۰ روز)، حیوانات با تنفس دوز بالای اتر کشته شدند. کلیه‌ها بلافاصله خارج شدند و پس از شست‌وشو، وزن شدند. یکی از کلیه‌ها برای مطالعات بیوشیمیایی در دمای ۷۰- درجه سانتی‌گراد نگه‌داری شد و کلیه دیگر جهت مطالعات هیستوپاتولوژیکی به فرمالین ۱۰ درصد منتقل شد.

#### تحلیل‌های بیوشیمیایی

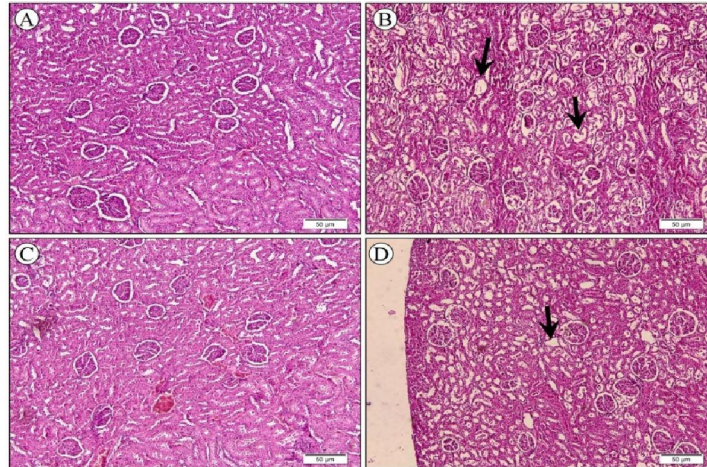
**سنجش میزان اووره و کراتینین سرم خون:** میزان اووره و کراتینین سرم خون با استفاده از کیت تشخیصی مخصوص (شرکت پارس آزمون ایران) سنجیده شد.

#### سنجش مالون‌دی‌آلدئید (MDA):

نمونه‌های بافت کلیه در هاون چینی حاوی ازت مایع ۵ دقیقه سائیده شدند. ۰/۱ گرم از بخش قشری بافت کلیه سائیده شده درون میکروتیوب ۲ میلی‌لیتری ریخته شد و ۱ میلی‌لیتر تری کلرواستیک اسید (TCA) ۰/۱ درصد (W/V) به آن اضافه شد. پس از گذشت ۳۰ دقیقه، نمونه‌ها با دور ۱۰۰۰۰ به مدت ۱۰ دقیقه سانتریفوژ شدند. محلول رویی شناور به لوله آزمایش منتقل شد و ۴ میلی‌لیتر TCA ۲۰ درصد محتوای ۰/۵ درصد تیوباریتوریک اسید به آن اضافه شد. نمونه‌ها در بن ماری و در دمای ۹۵ درجه سانتی‌گراد به مدت ۱۵ دقیقه قرار گرفتند. سپس، بلافاصله در حمام آب یخ گذاشته شدند و پس از سرد شدن با دور ۱۰۰۰۰ به مدت ۱۰ دقیقه سانتریفوژ شدند. جذب نمونه‌ها در ۵۳۲ نانومتر خوانده شد. مقادیر MDA برحسب میلی‌گرم بر گرم وزن بافت گزارش شد (Baryl et al., 2000).

#### سنجش پراکسید هیدروژن:

برای سنجش مقادیر پراکسید هیدروژن، ۰/۱ گرم از بخش قشری بافت کلیه در ۱ میلی‌لیتر تری-کلرو استیک اسید ۰/۱ مولار (TCA) سائیده شد و بعد عصاره-های حاصل با دور ۱۰۰۰۰ به مدت ۱۰ دقیقه سانتریفوژ شدند.



**شکل ۱-** فتومیکروگراف برش‌های کلیه **A:** برش‌های بافتی گروه کنترل ساختار طبیعی را نشان می‌دهند. **B:** برش‌های بافتی گروه جنتامایسین تخریب بافتی و ریزش اپی‌تلیالی وسیعی را نشان می‌دهد. **C:** برش‌های کلیه‌رت‌های تیمار شده با عصاره باباآدم ساختار بافتی نرمال را نشان می‌دهد. **D:** با تیمار همزمان باباآدم و جنتامایسین، برش‌های کلیه تخریب ملایمی را نشان می‌دهد.

**Fig. 1.** Photomicrograph of kidney sections **A:** control sections showing normal architecture; **B:** gentamicin treated rat showing intense epithelial desquamation. **C:** AL treated rats show normal structure **D:** AL extract plus gentamicin treated rat show mild tubular injuries.

**جدول ۱-** رتبه‌بندی تخریب بافتی کلیه در گروه‌های مختلف.

**Table 1.** Histological damage scoring in different groups.

رتبه	میزان تخریب بافتی
نرمال	تخریب بین ۰ تا ۲۵ درصد
کم	تخریب بین ۲۵ تا ۵۰ درصد
متوسط	تخریب بین ۵۰ تا ۷۵ درصد
شدید	تخریب بالاتر از ۷۵ درصد

**جدول ۲-** میزان تخریب لوله‌های پیچیده نزدیک در گروه‌های مختلف (تعداد=۱۰).

**Table 2.** Histological damages in different treated groups (n=10).

گروه‌ها	میزان تخریب لوله‌های پیچیده نزدیک			
	نرمال (0-25 %)	کم (25-50 %)	متوسط (50-75 %)	شدید (75-100 %)
جنتامایسین			۳	۷
جنتامایسین+باباآدم	۴	۴	۲	
باباآدم	۹	۱		
کنترل	۱۰			

مالون دی آلدئید (MDA) به‌عنوان محصول پراکسیداسیون لیپیدها در پلاسما و بافت کلیه‌رت‌های تیمار شده با جنتامایسین به شکل معنی‌داری افزایش یافت. تیمار همزمان باباآدم و جنتامایسین به کاهش معنی‌داری در میزان MDA موجود در پلاسما و بافت

بسیار کم در لوله‌های نزدیک مشاهده می‌شود (کمتر از ۵۰ درصد). همچنین، در تمامی گروه‌ها، گلومرول‌ها حالت طبیعی دارند (جدول ۲).

**تأثیر جنتامایسین و باباآدم بر سطوح MDA، SOD و  $H_2O_2$**

**جدول ۳-** پارامترهای بیوشیمیایی مختلف در گروه‌های مختلف.**Table 3.** Different biochemical parameters in different groups.

پارامترهای بیوشیمیایی			نمونه‌ها
محتوای H <sub>2</sub> O <sub>2</sub> (میکرو مول بر گرم وزن خشک بافت)	محتوای MDA (میلی گرم بر گرم وزن خشک بافت)	فعالیت آنزیم SOD (%)	
۰/۱۰۱ ± ۰/۰۰۷ <sup>a</sup>	۰/۰۸۹ ± ۰/۰۰۴ <sup>a</sup>	۵۱/۸۷ ± ۱/۲ <sup>a</sup>	جنتامایسین
۰/۰۵۵ ± ۰/۰۰۳ <sup>b</sup>	۰/۰۷۱ ± ۰/۰۰۴ <sup>b</sup>	۶۹/۸۴ ± ۰/۹ <sup>b</sup>	جنتامایسین+بابا آدم
۰/۰۶۱ ± ۰/۰۰۶ <sup>b</sup>	۰/۰۶۹ ± ۰/۰۰۹ <sup>b</sup>	۷۴/۶۶ ± ۰/۷ <sup>b</sup>	بابا آدم
۰/۰۵۸ ± ۰/۰۰۷ <sup>b</sup>	۰/۰۷۲ ± ۰/۰۱۰ <sup>b</sup>	۷۷/۳۳ ± ۱/۶ <sup>b</sup>	کنترل

مقادیر، میانگین ۳ تکرار ± SD است. حروف یکسان بیانگر عدم اختلاف معنی‌دار در سطح  $p < 0.05$  است.

The values, are mean of three repetition ± SD. The same letters indicate no significant difference at  $p < 0.05$ .

**جدول ۴-** میزان اوره و کراتینین سرم خون در گروه‌های مختلف.**Table 4.** The level of urea and serum creatinine in different groups.

پارامترهای بیوشیمیایی		نمونه‌ها
اوره (میلی گرم بر دسی لیتر)	کراتینین (میلی گرم بر دسی لیتر)	
۶۷/۵۱ ± ۲/۲ <sup>a</sup>	۲/۳۰ ± ۰/۳۲ <sup>a</sup>	جنتامایسین
۵۰/۳۳ ± ۱/۹ <sup>b</sup>	۱/۲۰ ± ۰/۱۷ <sup>b</sup>	جنتامایسین+بابا آدم
۲۶/۱۱ ± ۰/۹ <sup>c</sup>	۰/۸۰ ± ۰/۰۹ <sup>c</sup>	بابا آدم
۲۲/۴۶ ± ۰/۶ <sup>c</sup>	۰/۷۱ ± ۰/۰۲ <sup>c</sup>	کنترل

مقادیر، میانگین ۳ تکرار ± SD است. حروف یکسان بیانگر عدم اختلاف معنی‌دار در سطح  $p < 0.05$  است.

The values, are mean of three repetition ± SD. The same letters indicate no significant difference at  $p < 0.05$ .

**بحث**

استرس اکسیداتیو در سمیت کلیوی القاشده توسط جنتامایسین نقش اصلی را برعهده دارد. آمینوگلیکوزیدهایی نظیر جنتامایسین نمی‌توانند درون بدن متابولیزه شوند و جنتامایسین مصرفی از طریق ادرار از بدن دفع می‌شود. با این حال، بخشی از جنتامایسین دوباره از طریق سلول‌های لوله پیچیده نزدیک بازجذب و در این سلول‌ها انباشته می‌شود (Luft 1974; Mingeot-Leclercq, 1999). در واقع، مطالعات نشان داده است که انباشت جنتامایسین مسئول ایجاد آسیب به این سلول‌ها و در ادامه ایجاد آسیب به بافت قشر کلیوی می‌شود (Servais et al., 2008). هدف این مطالعه بررسی تأثیر آنتی‌اکسیداتیو بابا آدم بر تغییرات بیوشیمیایی و بافت-شناسی ایجادشده توسط جنتامایسین بود. مطالعات نشان داده است که در وضعیت استرس اکسیداتیو پراکسیداسیون لیپیدها افزایش پیدا می‌کند و در نتیجه محصول پراکسیداسیون لیپیدها با عنوان

کلیه رت‌ها منتهی شد. سطح آنزیم SOD در گروه تیمار با جنتامایسین نسبت به گروه کنترل و عصاره گیاه بابا آدم کاهش معنی‌داری داشت در حالی که تیمار هم‌زمان جنتامایسین با عصاره گیاه سطح SOD را به سطح این آنزیم در گروه کنترل نزدیک کرده است. همچنین، سطح H<sub>2</sub>O<sub>2</sub> یکی از محصولات شرایط استرس اکسیداتیو است نیز به شکل معنی‌داری در گروه جنتامایسین نسبت به گروه کنترل افزایش یافت (جدول ۳).

**تأثیر گیاه بابا آدم بر میزان کراتینین، اوره سرم خون**

جدول ۴ تأثیر تیمارهای مختلف را بر سطح کراتینین و اوره و پلاسماهای خون نشان می‌دهد. همان‌طور که در این جدول مشاهده می‌شود، سطح کراتینین و اوره سرم خون در گروه تیمار شده با جنتامایسین به طور معنی‌داری نسبت به گروه کنترل بالاتر است. در حالی که در گروه تیمار شده با جنتامایسین و عصاره گیاه بابا آدم، سطح کراتینین و اوره نسبت به گروه تیمار با جنتامایسین تنها به طور معنی‌داری کاهش یافت.

میزان آنزیم SOD تا حد گروه کنترل شد. همچنین، تیمار هم‌زمان جنتامایسین و گیاه باباآدم میزان  $H_2O_2$  را به‌طور معنی‌داری کاهش داد که نشان‌دهنده افزایش میزان آنزیم کاتالاز است (Baliga et al., 2014; Moreira et al., 1999).

یافته‌های هیستولوژیکی نیز داده‌های بیوشیمیایی بررسی تغییرات آنزیم‌های آنتی‌اکسیداتیو و محصولات آنها را تأیید می‌کند. رتبه‌بندی میزان آسیب بافتی براساس جدول ۱ نشان می‌دهد که بخش‌های دارای آسیب بافتی در بخش قشری کلیه (لوله‌های پیچیده نزدیک) دارای گسترش وسیعی است (بیش از ۵۰ درصد) و شامل اتساع لوله‌ها و ریزش اپی‌تلیوم لوله‌ها است. درحالی‌که در تیمار با عصاره گیاه باباآدم همراه با جنتامایسین میزان تخریب بافتی به‌طور مشهودی کاهش می‌یابد (کمتر از ۵۰ درصد). این یافته بافت‌شناسی مشابه با یافته‌های دیگر مطالعات در زمینه بررسی مسمومیت کلیوی ناشی از جنتامایسین است (Juan et al., 2004; Karatas et al., 2002; Basnakian et al., 2006).

### نتیجه‌گیری

به‌طور خلاصه می‌توان گفت که یکی از مهم‌ترین تأثیر پاتولوژیکی جنتامایسین بر کلیه، تأثیر تخریبی این آنتی‌بیوتیک بر اپیتلیوم لوله‌های پیچیده نزدیک واقع در قشر کلیه است و با توجه به نتایج تحلیل‌های بیوشیمیایی سازوکار این تأثیر تخریبی به‌واسطه تأثیر استرس اکسیداتیو است که کاهش میزان آنزیم‌های آنتی‌اکسیداتیو و افزایش محصولات حاصل از پراکسیداسیون غشاها تأیید‌کننده این تأثیرات است. از سویی، عصاره بخش هوایی گیاه باباآدم به‌سبب داشتن ترکیبات فعال زیستی و خواص آنتی‌اکسیدانی قوی، باعث افزایش آنزیم‌های آنتی‌اکسیداتیو و کاهش پراکسیداسیون غشا می‌شوند. در نتیجه استفاده از عصاره این گیاه می‌تواند به عنوان یک مکمل مناسب جهت کاهش تأثیرات مخرب هیستوپاتولوژیکی و بیوشیمیایی می‌شود.

### سپاسگزاری

از دکتر ابراهیم طالع فاضل که امکانات لازم جهت عکسبرداری از برش‌های بافتی را فراهم کردند، تشکر و قدردانی می‌گردد.

### REFERENCES

MDA، در بافت‌ها و سرم جانور در معرض استرس اکسیداتیو افزایش می‌یابد. در بسیاری از مطالعات گذشته، تغییرات MDA در نتیجه مسمومیت کلیوی القا شده با جنتامایسین مشاهده شده است (Parlakpınar et al., 2005; Maldonado et al., 2006; Kuhad et al., 2003). در مطالعه ما نیز تیمار با جنتامایسین به افزایش مالون دی‌آلدهید بافتی منجر شد، درحالی‌که در گروه تیمار با عصاره و جنتامایسین مقدار مالون دی‌آلدهید به‌شکل معنی‌داری کاهش یافت (جدول ۳). مطالعات درباره مسمومیت ناشی از جنتامایسین نشان داده است که پس از سپری شدن مدت‌زمان لازم همراه با مقدار مصرفی مناسب (۱۰۰ میلی‌گرم به‌ازای هر کیلوگرم وزن بدن)، میزان اوره و کراتینین موجود در سرم خون جانوران تحت آزمایش به‌شکل معنی‌داری افزایش می‌یابد (Baliga et al., 1999; Galdino et al., 2017; Humes, 1988). نتایج این مطالعه نیز نشان داد که تیمار با جنتامایسین به‌شکل معنی‌داری باعث افزایش اوره و کراتینین سرم رت‌ها می‌شود (جدول ۴). با این حال، تیمار هم‌زمان عصاره باباآدم و جنتامایسین مانع افزایش میزان اوره و کراتینین سرم خون رت‌های متعلق به گروه جنتامایسین و عصاره شد و میزان این دو پارامتر خونی را به میزان گروه کنترل کاهش داد. مطالعه ما نشان داد که میزان آنزیم آنتی‌اکسیدانت SOD،  $H_2O_2$  و پروتئین تام در گروه تیمار با جنتامایسین، نسبت به گروه کنترل و بقیه گروه‌های تیماری به‌شکل معنی‌داری تغییر کرد که این یافته با مطالعه افراد دیگر در زمینه مسمومیت کلیوی القا شده با جنتامایسین هم‌سو بود. آنزیم SOD یکی از آنزیم‌های مهم مقابله‌کننده با استرس اکسیداتیو است و به تبدیل سوپراکسید به پراکسید-هیدروژن منجر می‌شود. در نتیجه، تحت حالت استرس اکسیداتیو، میزان این آنزیم به‌شدت کاهش می‌یابد و کاهش سطح این آنزیم نشان‌دهنده افزایش رادیکال‌های آزاد محیطی است و در بسیاری از مطالعات مربوط به مسمومیت ناشی از جنتامایسین نیز کاهش شدید این آنزیم مشهود است (Maldonado et al., 2003). از سوی دیگر، آنزیم آنتی‌اکسیدانت دیگر که کاتالاز نام دارد باعث خنثی‌سازی ماده اکسیداتیو پراکسید هیدروژن در بدن می‌شود؛ پس، افزایش سطح این ماده (پراکسید هیدروژن)، به‌طور غیرمستقیم نشان‌دهنده کاهش سطح آنزیم کاتالاز است. در مطالعه حاضر تیمار، هم‌زمان جنتامایسین و عصاره بخش‌های هوایی گیاه باباآدم، باعث افزایش

- Abdel-Naim, A.B., Abdel-Wahab, M.H., and Attia, F.F.** 1999. Protective effects of vitamin E and probucol against gentamicin-induced nephrotoxicity in rats. – *Pharmacol. Res.* 40: 183-187.
- Awale, S., Lu, J., Kalauni, S.K., Kurashima, Y., Tezuka, Y., Kadota, S., and Esumi, H.** 2006. Identification of arctigenin as an antitumor agent having the ability to eliminate the tolerance of cancer cells to nutrient starvation. – *Cancer Res.* 66:1751-1757.
- Baliga, R., Ueda, N., Walker, P.D., and Shah, S.V.** 1999. Oxidant mechanisms in toxic acute renal failure. – *Drug Metab. Rev.* 31: 971-997.
- Baryla, A., Laborde, C., Montillet, J.L., Triantaphylides, C. and Chagvardieff, P.** 2000. Evaluation of lipid peroxidation as a toxicity bioassay for plants exposed to copper. – *Environ. Pollut.* 109: 131-135.
- Basnakian, A.G., Kaushal, G.P. and Shah, S.V.** 2002. Apoptotic pathways of oxidative damage to renal tubular epithelial cells. – *Antioxid. Redox. Signal* 4: 915-924.
- Edwards, C.Q., Smith, C. R., Baughman, K. L., Rogers, J.F., and Lietman, P.S.** 1976. Concentrations of gentamicin and amikacin in human kidneys. – *Antimicrob. Agents Chemother.* 9: 925-927.
- Eisenberg, J.M., Koffer, H., Glick, H.A., Connell, M.L., Loss, L.E., Talbot, G.H., and Strom, B.L.** 1987. What is the cost of nephrotoxicity associated with aminoglycosides? – *Ann. Intern. Med.* 107: 900-909.
- Galdino, P.M., Alexandre, L.N., Pacheco, L.F., Junior, R.D.S.L., de Paula, J.R., Pedrino, G.R., and Ferreira, P.M.** 2017. Nephroprotective effect of *Rudgea viburnoides* (Cham.) Benth. leaves on gentamicin-induced nephrotoxicity in rats. – *J. Ethnopharmacol.* 201: 100-107.
- Hirose, M., Yamaguchi, T., Lin, C., Kimoto, N., Futakuchi, M., Kono, T., Nishibe, S. and Shirai, T.** 2000. Effects of arctiin on Phip-induced mammary, colon and pancreatic carcinogenesis in female Sprague-Dawley rats and MeIQx-induced hepatocarcinogenesis in male F344 rats. – *Cancer Lett.* 155: 79-88.
- Houghton, D.C., Plamp 3rd, C.E., DeFehr, J.M., Bennett, W.M., Porter, G., and Gilbert, D.** 1978. Gentamicin and tobramycin nephrotoxicity. A morphologic and functional comparison in the rat. – *Am. J. Pathol.* 93: 137-152.
- Humes, H.D.** 1988. Aminoglycoside nephrotoxicity. – *Kidney International.* 33: 900-911.
- Juan, S.H., Chen, C.H., Hsu, Y.H., Hou, C.C., Chen, T.H., Lin, H., Chu, Y.L. and Sue, Y.M.** 2006. Tetramethylpyrazine protects rat renal tubular cell apoptosis induced by gentamicin. – *Nephrol Dial Transplant.* 22: 732-739.
- Karataş, Y., Seçilmiş, M.A., Karayaylı, İ., Doran, F., Büyükafşar, K., Şingirik, E., Sağhker, Y. and Dikmen, A.,** 2004. Effect of tempol (4-hydroxy tempo) on gentamicin-induced nephrotoxicity in rats. – *Fundam Clin Pharmacol.* 18: 79-83.
- Kuhad, A., Tirkey, N., Pilkwal, S., and Chopra, K.** 2006. Effect of Spirulina, a blue green algae, on gentamicin-induced oxidative stress and renal dysfunction in rats. – *Fundamental & Clinical Pharmacology.* 20: 121-128.
- Luft, F.C.** 1974. Renal parenchymal accumulation of aminoglycoside antibiotics in rats. – *J. Infect. Dis.* 130: 656-659.
- Luft, F.C., Bloch, R., Sloan, R.S., Yum, M.N., Costello, R. and Maxwell, D.R.** 1978. Comparative nephrotoxicity of aminoglycoside antibiotics in rats. – *J. Infect. Dis.* 138: 541-545.
- Maldonado, P.D., Barrera, D., Medina-Campos, O.N., Hernández-Pando, R., Ibarra-Rubio, M.E., and Pedraza-Chaverri, J.** 2003. Aged garlic extract attenuates gentamicin induced renal damage and oxidative stress in rats. – *Life Sci.* 73: 2543-2556.
- Maldonado, P.D., Barrera, D., Rivero, I., Mata, R., Medina-Campos, O.N., Hernández-Pando, R., and Pedraza-Chaverri, J.** 2003. Antioxidant S-allylcysteine prevents gentamicin-induced oxidative stress and renal damage. – *Free Radic. Biol. Med.* 35: 317-324.
- McCall, M.R., and Frei, B.** 1999. Can antioxidant vitamins materially reduce oxidative damage in humans? – *Free Radic. Biol. Med.* 26: 1034-1053.
- Mingeot-Leclercq, M.P. and Tulkens, P.M.** 1999. Aminoglycosides: nephrotoxicity. – *Antimicrob. Agents Chemother.* 43: 1003-1012.
- Mitsuo, M., Nobuo, Y., and Katsuya, T.** 2005. Inhibitory compounds of alpha glucosidase activity from *Arctium lappa* L. – *J. Oleo. Sci.* 54: 589-594
- Miyamoto, K., Nomura, M., Sasakura, M., Matsui, E., Koshiura, R., Murayama, T., Furukawa, T., Hatano, T., Yoshida, T., and Okuda, T.** 1993. Antitumor-activity of oenothien-B, a unique macrocyclic ellagitannin. – *Japanese J. Cancer Res.* 84: 99-103.
- Moreira, M.A., Nascimento, M.A., Bozzo, T.A., Cintra, A., da Silva, S.M., Dalboni, M.A., and Higa, E.M.** 2014. Ascorbic acid reduces gentamicin-induced nephrotoxicity in rats through the control of reactive oxygen species. – *Clin. Nutr.* 33: 296-301.
- Morita, T., Ebihara, K., and Kiriya, S.** 1993. Dietary fiber and fat derivatives prevent mineral-oil toxicity in rats by the same mechanism. – *J. Nutr.* 123: 1575-1585.
- Park, S.Y., Hong, S.S., Han, X.H., Hwang, J.S., Lee, D., Ro, J.S., and Hwang, B.Y.** 2007. Lignans from *Arctium lappa* and their inhibition of LPS-induced nitric oxide production. – *Chem. Pharm. Bull.* 55: 150-152.
- Parlakpınar, H., Tasdemir, S., Polat, A., Bay-Karabulut, A., Vardi, N., Ucar, M., and Acet, A.** 2005. Protective role of caffeic acid phenethyl ester (CAPE) on gentamicin-induced acute renal toxicity in rats. – *Toxicology* 207: 169-177.
- Schentag, J.J., Jusko, W.J., Vance, J.W., Cumbo, T.J., Abrutyn, E., DeLattre, M., and Gerbracht, L.M.** 1977. Gentamicin disposition and tissue accumulation on multiple dosing. – *J. Pharmacokin. Biopharm.* 5: 559-577.
- Servais, H., Ortiz, A., Devuyt, O., Denamur, S., Tulkens, P.M. and Mingeot-Leclercq, M.P.,** 2008. Renal cell apoptosis induced by nephrotoxic drugs:

- cellular and molecular mechanisms and potential approaches to modulation. – Apoptosis 13: 11-32.
- Stahl, W., and Sies, H.** 2003. Antioxidant activity of carotenoids. – Mol. Aspects Med. 24: 345-351.
- Velikova, V., Yordanov, I. and Edreva, A.** 2000. Oxidative stress and some antioxidant systems in acid rain-treated bean plants: protective role of exogenous polyamines. – Plant Sci. 151: 59-66.
- Walker, P.D., Barri, Y., and Shah, S.V.** 1999. Oxidant mechanisms in gentamicin nephrotoxicity. – Renal Failure 21: 433-442.

\*\*\*\*\*

**How to cite this article:**

**Yari, S., Karamian, R., Asadbegy, M. and Namdari, A.** 2018. Protective effect of *Arctium lappa* on oxidative stress and nephrotoxicity induced by gentamicin. – Nova Biologica Rep. 4: 353-360.

یاری، س.، کرمیان، ر.، اسدبگی، م. و نامداری، ع. ۱۳۹۶. اثر حمایتی گیاه باباآدم بر استرس اکسیداتیو و مسمومیت القاشده با جنتامایسین. – یافته‌های نوین در علوم زیستی ۴: ۳۶۰-۳۵۳.