

## استخوان‌شناسی مقایسه‌ای *Chondrostoma orientale* و *C. nasus*

سیدعلی معزی<sup>۱</sup>، یزدان کیوانی<sup>۲</sup> و بنینو الوایرا<sup>۳</sup>

دانشکده منابع طبیعی، دانشگاه صنعتی اصفهان، اصفهان، ایران؛ <sup>۲</sup>گروه شیلات، دانشکده منابع طبیعی، دانشگاه صنعتی اصفهان، اصفهان، ایران؛ <sup>۳</sup>گروه تنوع زیستی، بوم‌شناسی و تکامل، دانشگاه کامپلوتنس مادرید، مادرید، اسپانیا  
مسئول مکاتبات: سیدعلی معزی، moezzi.sayyed.ali@ut.ac.ir

چکیده. مقایسه ساختارهای ریختی، یک عنصر کلیدی در زیست‌شناسی تکاملی است که هم در آرایه‌شناسی و هم در درک تنوع موجودات کاربرد دارد. این مطالعه با هدف مقایسه ساختارهای استخوانی *Chondrostoma orientale* و *C. nasus* به اجرا درآمد. برای این منظور سه نمونه از *C. orientale* از رودخانه کر ایران و پنج نمونه از *C. nasus* از حوضه رودخانه‌های دانوب، دنیپر و رن و دریاچه اوهرد بررسی شدند. نتایج نشان داد که دو زائده قدامی استخوان فرارپرویزی در *C. orientale* نسبت به *C. nasus* فاصله بیشتری از هم دارند. نمای قدامی استخوان فرارپرویزی در *C. orientale* مقعر ولی در *C. nasus* تقریباً صاف است. زائده حلقی- خلفی در استخوان قاعده‌ای پس‌سری در *C. orientale* پهن و مثلثی‌شکل و در *C. nasus* باریک و مستطیلی‌شکل است. زائده بالارونده میانی- جانبی استخوان فکی در *C. orientale* متمایل به جلو، درحالی‌که در *C. nasus* کمی به سمت عقب متمایل شده است. زائده پایین‌رونده استخوان فکی در *C. orientale* بلند و در *C. nasus* کوتاه است. استخوان پیش‌فکی در *C. orientale* دارای زائده بالارونده منقاری است، در حالی‌که در *C. nasus* وجود ندارد. بخش قدامی استخوان دندان‌ی در *C. orientale* باریک و کشیده و زائده منحنی به صورت عمود بر وسط استخوان دندان‌ی قرار گرفته، درحالی‌که در *C. nasus* بخش قدامی استخوان دندان‌ی کوتاه و پهن و زائده منحنی به سمت جلو متمایل شده است.

واژه‌های کلیدی: استخوان، اسکلت، رودخانه کر، کپور، نازک

## Comparative osteology of *Chondrostoma orientale* and *C. nasus*

SayyedAli Moezzi<sup>1</sup>, Yazdan Keivany<sup>2</sup> & Benigno Elvira<sup>3</sup>

<sup>1</sup>Department of Natural Resources (Fisheries Division), Isfahan University of Technology, Isfahan, Iran; <sup>2</sup>Department of Natural Resources (Fisheries Division), Isfahan University of Technology, Isfahan, Iran; <sup>3</sup>Department of Biodiversity, Ecology and Evolution, Complutense University of Madrid (UCM), Madrid, Spain  
Correspondent author: SayyedAli Moezzi, moezzi.sayyed.ali@ut.ac.ir

**Abstract.** Comparison of morphological structures is a key element in evolutionary biology and taxonomy, as well as in the studies concerning variation and biodiversity either at interspecific or intraspecific levels. This study aimed to compare the bony structures of *Chondrostoma orientale* and *C. nasus*. For this purpose, three specimens of *C. orientale* from the Kor River (passing through Iran), and five specimens of *C. nasus* from the Danube (passing through Germany, Austria, Slovakia, Hungary, Croatia, Serbia, Romania, Bulgaria, Moldova and Ukraine), Dnieper (passing through Russia, Belarus and Ukraine) and Rhône river basins (passing through Switzerland and France), as well as Lake Ohrid (Located between Macedonia and Albania) were analysed. The results showed that the two anterior lateral processes of supraethmoid bone were more distant in *C. orientale* than those in *C. nasus*. The anterior profile of the supraethmoid bone was concave in *C. orientale*, while it was almost flat in *C. nasus*. The posterior pharyngeal process in the basioccipital was wide and triangular in *C. orientale* and narrow and rectangular in *C. nasus*. The maxillary mid-lateral ascending process was slightly inclined forward in *C. orientale*, while it was slightly inclined backward in *C. nasus*. The maxillary distal process was long in *C. orientale* and it was short in *C. nasus*. The premaxillary had a rostral ascending process in *C. orientale*, while it was missing in *C. nasus*. The anterior portion of the dentary was narrow and elongated in *C. orientale* and the coronoid process was perpendicular and located in the middle of the dentary; in contrast, the anterior portion of the dentary was short and wide in *C. nasus* and the coronoid process was inclined forward.

**Keywords.** bone, Cyprinid, Kor River, Nase, skeleton

## مقدمه

(2020)، می‌تواند به شناخت بهتر ویژگی‌های زیستی این گونه‌ها کمک نموده و اطلاعات پایه‌ای را برای مطالعات آتی آرایه‌شناختی عروس‌ماهیان فراهم نماید. در شکل ۱ نمای کلی دو گونه *C. orientale* و *C. nasus* آورده شده است.

## مواد و روش‌ها


تعداد ۵۷ قطعه *C. orientale* از رودخانه کر با دستگاه الکتروشوکر و تور پره نمونه‌برداری شد. نمونه‌ها با استفاده از محلول گل میخک ۱٪ بیهوش و در فرمالین ۱۰٪ بافری تثبیت شده و برای مطالعات بعدی به آزمایشگاه دانشکده منابع طبیعی واقع در دانشگاه صنعتی اصفهان منتقل شدند. بعد از یک هفته نمونه‌ها به الکل ۷۰٪ انتقال یافتند. این نمونه‌ها در موزه ماهی‌شناسی دانشگاه صنعتی اصفهان با شماره ( IUT-IM 13880623-151-04) ثبت و نگهداری می‌شوند. نمونه‌های *C. nasus* از حوضه رودخانه‌های دانوب (Danube)، دنیپر (Dnieper)، رون (Rhône)، و دریاچه اوهرد (Ohrid) صید شد. برای مطالعه استخوان‌شناسی تعداد ۳ نمونه از *C. orientale* و ۵ نمونه از *C. nasus* انتخاب و بررسی گردید. استخوان گونه *C. nasus* از نمونه‌های تازه یا حفظ‌شده (در فرمالین یا الکل) بدست آمد؛ بدین ترتیب که نمونه‌ها در آب خیسانده‌شده و در محلول KOH گرم زمانی که نمونه‌ها تثبیت شده بودند هضم گردید (Elvira, 1987). در حال حاضر این استخوان‌ها در موزه ملی علوم طبیعت در مادرید اسپانیا با شماره (UZA EP0134) ثبت شده و نگهداری می‌شوند. در مطالعه استخوان‌شناسی از روش شفاف‌سازی و رنگ‌آمیزی نمونه‌ها پروتکل تیلور و وندایک استفاده شد (Taylor & Van Dyke, 1985). پس از شفاف‌سازی، قطعات استخوانی جدا و توسط اسکنر HP Scanjet مدل G4050 در حمام گلیسیرین اسکن شدند و با دوربین سامسونگ مدل GT-N7100 از ساختارهای استخوانی عکس‌برداری شد. ساختار استخوانی نمونه‌ها نیز توسط استریومیکروسکوپ Hp مدل SMP-120 بررسی و مقایسه گردید. برای ترسیم ساختارهای استخوانی از روی عکس‌های اسکن‌شده از نرم‌افزار Corel Draw X8 استفاده شد. نام‌گذاری ساختارهای استخوانی و معادل فارسی آن‌ها بر اساس ترجمه فارسی روجو انجام شد (Rojo, 1991).

## نتایج

جمجمه عصبی (Neurocranium) در *C. orientale*: در نمای پشتی جمجمه عصبی از قسمت جلو به سمت عقب به ترتیب استخوان‌های فراپروبینی (Supraethmoid)، بینی (Nasal)، پروبینی

عروس‌ماهیان (Leuciscinae) یکی از مهم‌ترین خانواده‌های کپورماهی‌شکلان است که قبلاً به‌عنوان زیرخانواده‌ای از کپورماهیان در نظر گرفته می‌شدند (Fricke et al., 2020) و یکی از آرایه‌های اروپایی-آسیایی‌اند که در مورد ساختار ژنتیکی آن‌ها مطالعات چندی انجام شده است (Durand et al., 2002). از ۲۶ گونه معرفی‌شده جنس *Chondrostoma*، چهارگونه *C. regium*، *C. cyri*، *C. orientale* و *C. esmaeilii* در ایران شناخته شده است (Esmaeili et al., 2017; Keivany, 2016; Eagderi et al., 2017; Elvira, 1997; Bianco & Banarescu, 1982;).

ماهی *Chondrostoma orientale* اولین بار از رودخانه پلوار واقع در استان فارس توصیف گردید و حوضه پراکنش آن حوضه آبریز کر و رودخانه پلوار است. استخوان‌شناسی ماهیان به‌علت تعدد استخوان‌ها نسبت به سایر مهره‌داران پیچیده‌تر است (Keivany, 2003, 2017a-d, 2017). تکنیک شفاف‌سازی و رنگ‌آمیزی مورد استفاده در استخوان‌شناسی، در مطالعات آرایه‌شناسی و شناخت ارتباط ماهیان اهمیت زیادی دارد (Gavaia et al., 2000). این روش جهت مطالعه جزئیات ساختارهای اسکلتی و روند فردزایی نیز مورد استفاده قرار می‌گیرد (Faustino & Power, 1998; Keivany, 2008). به‌علاوه، این روش‌ها به‌عنوان ابزاری جهت مطالعه ناهنجاری‌های اسکلتی ماهیان نیز استفاده می‌شود (Verhaegen et al., 2007). امروزه زیست‌شناسان با اطلاعات فراوانی که از استخوان‌ها به دست آورده‌اند، می‌توانند گونه، سن، جنس، اندازه، وزن، مکان و شرایط محیطی را به‌راحتی استخراج نمایند. شناخت استخوان‌شناسی علاوه بر کمک به مطالعات فسیل‌شناسی، برای درک تکامل ماهیان در بررسی‌های زیست‌شناسی از جمله تغذیه، تنفس و شنا و روابط خویشاوندی اهمیت زیادی دارد (Helfman, 2009). از آنجایی که اطلاعات استخوان‌شناسی گونه *C. nasus* از آلمان در دسترس بود و تاکنون مطالعه‌ای برای مقایسه دو گونه *C. nasus* و *C. orientale* از ایران انجام نشده است، گونه *C. nasus* برای مقایسه با *C. orientale* انتخاب گردید. با توجه به حضور گونه *C. orientale* و *C. nasus* به‌ترتیب در ایران و آلمان که دارای ویژگی‌های زیستگاهی متفاوتی هستند، این سوال مطرح می‌شود که آیا شرایط محیطی متفاوت باعث ایجاد تغییراتی در این دو گونه شده است یا خیر؟ بررسی‌های استخوان‌شناسی می‌تواند راهی برای پاسخ به این سوال باشد. علاوه بر این نتایج این تحقیق مانند مطالعات اندک موجود درباره گونه‌های دیگر این جنس در ایران (Moezzi et al., 2019; Moezzi & Keivany, 2019;)



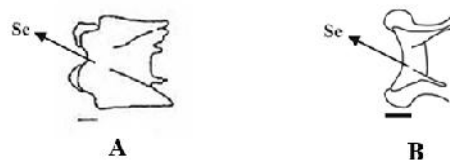شکل ۱- **A.** *Chondrostoma orientale*. **B.** *Chondrostoma nasus*.  
**Fig. 1. A.** *Chondrostoma orientale*. **B.** *Chondrostoma nasus*.

بخش خلفی استخوان تیغه‌ای در آن جای می‌گیرد. بخش میانی استخوان پراپروانه‌ای پهن بوده و دارای دو زائده جانبی است که به طرف بالا مایل شده است. ناحیه شنوایی (Otic) شامل پنج قطعه استخوان آهیانه، روگوشی (Epiotic)، پروانه‌ای، بالی‌گوشی، پیش‌گوشی (Prootic) است. استخوان پروانه‌ای در حاشیه زیرین بخش پشتی پیشانی واقع شده است و دارای یک زائده جانبی نسبتاً نوک‌تیز است. در بخش پشتی استخوان پروانه‌ای، استخوان بالی‌گوشی واقع شده است که تقریباً به شکل مثلث بوده و در بخش پشتی به روگوشی اتصال دارد. ناحیه پس‌سری (Occipital) از سه استخوان فرایس‌سری، برون‌پس‌سری و قاعده‌ای پس‌سری (Basioccipital) تشکیل شده است.

استخوان فرایس‌سری در بخش قدامی پهن‌تر از بخش خلفی بوده و دارای یک زائده میانی-پشتی است. این استخوان در بخش قدامی توسط یک شکاف به استخوان آهیانه متصل می‌گردد. استخوان برون‌پس‌سری دارای یک زائده جانبی است که به روگوشی متصل می‌گردد. هر یک از استخوان‌های برون‌پس‌سری دارای یک حفره شکمی است. استخوان قاعده‌ای پس‌سری در بخش خلفی دارای زائده حلقی-خلفی (Pharyngeal posterior process) کشیده و بلند و تقریباً مستطیلی‌شکل است. این زائده از ابتدا تا انتها تقریباً به صورت یک پارچه پهن بوده و در انتها کند می‌شود. قسمت بالایی خویش‌پرویزی دوشاخه می‌شود. دو زائده قدامی استخوان فرایرویزی در *C. orientale* نسبت به *C. nasus* فاصله بیشتری از هم دارند. نمای قدامی استخوان فرایرویزی در *C. orientale* مقعر ولی در *C. nasus* تقریباً صاف است. زائده حلقی-خلفی در استخوان قاعده‌ای پس‌سری در *C. orientale* پهن و مثلثی‌شکل و در *C. nasus* باریک و مستطیلی‌شکل است (شکل ۳).

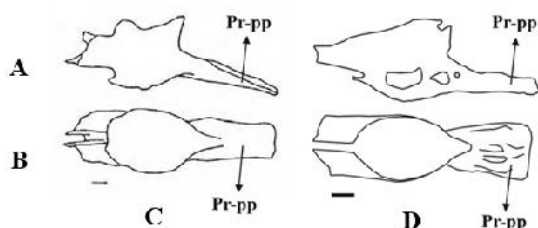
استخوان‌های فک (Jaw bones) در *C. orientale* در مجموعه احشایی (Branchiocranium)، فک فوقانی شامل دو استخوان فکی و پیش‌فکی است. قسمت میانه استخوان فکی پهن‌تر از دو انتهای آن است. پیش‌فکی استخوانی دراز و تقریباً L مانند بوده و در بخش

جانبی (Lateral ethmoid)، پیشانی (Frontal)، پروانه‌ای (Sphenotic)، آهیانه (Parietal)، بالی‌گوشی (Pterotic)، فوق‌پس‌سری (Epioccipital)، فرایس‌سری (Supraoccipital)، برون‌پس‌سری (Exooccipital) دیده می‌شوند. بزرگ‌ترین استخوان‌هایی که در نمای پشتی قابل مشاهده بودند، شامل استخوان‌های پیشانی است که به صورت جفتی بخش عمده سقف جمجمه عصبی را پوشش می‌دهند. این استخوان‌ها از سمت جلو به استخوان فرایرویزی متصل شده و دو استخوان‌چه بینی نیز در ناحیه جلوی استخوان‌های پیشانی و طرفین فرایرویزی قرار گرفته‌اند. پس از استخوان‌های پیشانی، استخوان‌های آهیانه قرار دارند که از طرفین به استخوان‌های بالی‌گوشی و از عقب به استخوان‌های فوق‌پس‌سری متصل می‌شوند. استخوان منفرد فرایس‌سری در ناحیه عقبی و وسط جمجمه عصبی قرار گرفته و به سمت عقب کشیده شده است. ناحیه پرویزی (Ethmoid) شامل چهار قطعه استخوان فرایرویزی، پرویزی جانبی، خویش‌پرویزی (Kinethmoid) و تیغه‌ای (Vomer) است. پرویزی جانبی نیز در قسمت زیرین بخش قدامی پیشانی قرار داشته و دیواره قدامی حدقه چشم را تشکیل می‌دهد. خویش‌پرویزی در بخش قدامی فرایرویزی بین دو استخوان فکی (Maxillary) و پیش‌فکی (Premaxillary) واقع شده است. استخوان تیغه‌ای در بخش قدامی پهن و در بخش پشتی باریک و نوک‌تیز می‌شود. ناحیه بینایی (Orbital) شامل استخوان‌های پیشانی، حدقه‌ای-پروانه‌ای (Orbitosphenoid)، پراپروانه‌ای (Parasphenoid)، بالی‌پروانه‌ای (Ptersphenoid) و استخوان‌های دورچشمی (Circumorbital) است. حدقه‌ای-پروانه‌ای در لبه خلفی استخوان پرویزی جانبی واقع شده و بخش شکمی آن نوک‌تیز است که به استخوان پراپروانه‌ای متصل می‌گردد. استخوان بالی‌پروانه‌ای در بخش خلفی استخوان حدقه‌ای-پروانه‌ای قرار دارد. استخوان دراز پراپروانه‌ای در بخش خلفی پهن‌تر از بخش قدامی است. در بخش قدامی دارای یک شیار نسبتاً عمیق بوده که



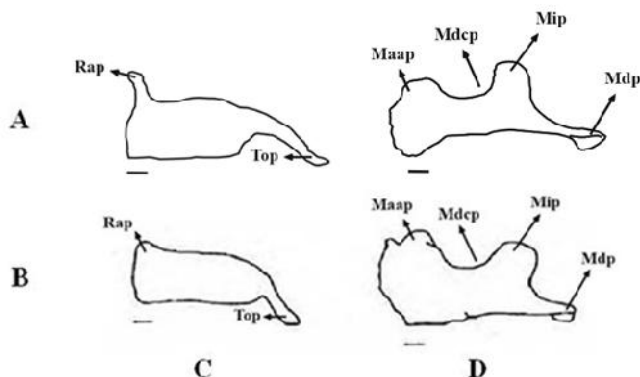
شکل ۲- نمای پشتی استخوان فراپرویزی. **A.** *C. orientale*. **B.** *C. nasus*. Se: فراپرویزی. مقیاس: ۱ میلی متر.

**Fig. 2.** Dorsal view of supraethmoid bone in **A.** *C. orientale* and **B.** *C. nasus*. Se, supraethmoid bone. Scale bars: 1 mm.



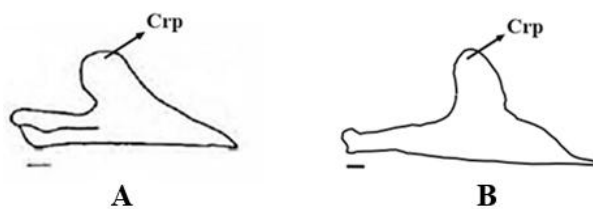
شکل ۳- استخوان قاعده‌ای پس‌سری. **A.** *C. orientale*. **B.** *C. nasus*. **C.** Lateral view. **D.** Ventral view. Pr-pp, posterior pharyngeal process. مقیاس: ۱ میلی متر.

**Fig. 3.** Basioccipital bone in **A.** *C. orientale* and **B.** *C. nasus*. **C.** Lateral view. **D.** Ventral view. Pr-pp, posterior pharyngeal process. Scale bars: 1 mm.



شکل ۴- نمای جانبی استخوان‌های فک. **A.** *C. orientale*. **B.** *C. nasus*. **C.** استخوان پیش‌فکی. **D.** استخوان فکی. Mdp: زائده پایین‌رونده فکی؛ Mdc: حاشیه مقعر خلفی فکی؛ Maap: زائده بالارونده قدامی فکی؛ Rap: زائده بالارونده منقاری؛ Mip: زائده میانی- جانبی بالارونده فکی؛ Top: دم پیش‌فکی. مقیاس: ۱ میلی متر.

**Fig. 4.** Lateral view of jaw bones in **A.** *C. orientale*. **B.** *C. nasus*. **C.** Premaxilla bone. **D.** Maxilla bone. Mdp, maxillary distal process; Mdc, maxillary dorsal concaved border; Maap, maxillary anterior ascending process; Rap, rostral ascending process; Mip, maxillary mid\_lateral assending process; Top, tail of premaxilla. Scale bars: 1 mm.



شکل ۵- نمای جانبی استخوان دندان. **A.** *C. orientale*. **B.** *C. nasus*. Crp: زائده منحنی. مقیاس: ۱ میلی متر.

**Fig. 5.** Lateral view of dentary bone in **A.** *C. orientale*. **B.** *C. nasus*. Crp, coronoid process. Scale bars: 1 mm.

قدامی پهن است. در بخش پشتی پیش‌فکی، استخوان فکی قرار دارد که در بخش قدامی-پشتی دارای برآمدگی جهت مفصل شدن با استخوان تیغه‌ای است. استخوان فکی همچنین در بخش قدامی دارای یک زائده مایل به پایین و در بخش میانی پشتی و میانی شکمی، هرکدام دارای یک زائده است. در لبه‌های پایینی استخوان فکی نیز دو حفره وجود دارد. فک زیرین شامل استخوان‌های دندانی (Dentary)، مفصلی (Articular) و پس‌مفصلی (Retroarticular) است. استخوان دندانی در بخش قدامی باریک شده و در بخش میانی-پشتی دارای زائده منحنی است. استخوان مفصلی در بخش خلفی-پشتی دارای یک فرورفتگی جهت اتصال به استخوان مربعی است. در بخش خلفی-شکمی استخوان مفصلی نیز یک فرورفتگی وجود دارد که استخوان پس‌مفصلی در آن قرار می‌گیرد. استخوان پس‌مفصلی کوچک‌ترین استخوان این مجموعه بوده که تقریباً به شکل مثلث است. قسمت قدامی استخوان فکی در *C. nasus* پهن‌تر از *C. orientale* است. زائده بالارونده میانی-جانبی استخوان فکی در *C. orientale* متمایل به جلو، در حالی که در *C. nasus* کمی به سمت عقب متمایل شده است. زائده پایین‌رونده استخوان فکی در *C. orientale* بلند و در *C. nasus* کوتاه است. استخوان پیش‌فکی در *C. orientale* دارای زائده بالارونده منقاری است، در حالی که در *C. nasus* وجود ندارد. زائده دم پیش‌فکی در *C. orientale* نسبت به *C. nasus* کمی بلندتر است. بخش قدامی استخوان دندانی در *C. orientale* باریک و کشیده و زائده منحنی به صورت عمود بر وسط استخوان دندانی قرار گرفته، در حالی که در *C. nasus* بخش قدامی استخوان دندانی کوتاه و پهن و زائده منحنی به سمت جلو متمایل شده است. ساختار استخوانی این دو گونه در مقایسه با سایر گونه‌های خانواده کپورماهیان (*Cyprinion kais*، *Capoeta damascina*، *Cyprinion macrostomum*، *Garra persica*)، نیز شباهت‌ها و تفاوت‌هایی را به دست می‌دهد. در بین کپورماهیان تنوع ریختی قابل توجهی در شکل زائده حلقی- خلفی استخوان قاعده‌ای پس‌سری وجود دارد (Zhang, 2005). این زائده در گونه‌های جنس *Garra* کوتاه و پهن است (Zhang, 2005). در گونه‌های جنس *Cyprinion* همانند گونه *C. orientale* کوتاه و مثلثی شکل (Nasri et al., 2013). در گونه *damascina* (Valenciennes, 1842) دارای لبه انتهایی کشیده و باریک است (Razavipour et al., 2014). در استخوان پیش‌فکی گونه‌های جنس‌های *Cyprinion* و *Garra* دو زائده بالارونده کوچک و بزرگ وجود دارد (Alkhaheem et al., 1990). در حالی که در دو گونه مورد مطالعه همانند گونه *C. damascina* یک زائده دیده می‌شود. زائده خلفی استخوان فکی در گونه‌های جنس‌های *Cyprinion* و *Garra* کمتر توسعه یافته و به طور مستقیم قرار گرفته (Zhang, 2005; Alkhaheem et al., 1990). ولی در دو گونه مورد مطالعه همانند گونه *C. damascina* توسعه یافته و به سمت پایین متمایل شده است. زائده منحنی در گونه‌های جنس *Cyprinion* و *Garra* کوتاه است (Alkhaheem et al., 1990). در *C. damascina* بزرگ و بال‌مانند است (Razavipour et al., 2014). ولی در دو گونه مورد مطالعه کوچک‌تر است. در مقایسه بین دو گونه *C. kais* و *C. macrostomum* استخوان دندانی در محل لب پایین در *C.*

قدامی پهن است. در بخش پشتی پیش‌فکی، استخوان فکی قرار دارد که در بخش قدامی-پشتی دارای برآمدگی جهت مفصل شدن با استخوان تیغه‌ای است. استخوان فکی همچنین در بخش قدامی دارای یک زائده مایل به پایین و در بخش میانی پشتی و میانی شکمی، هرکدام دارای یک زائده است. در لبه‌های پایینی استخوان فکی نیز دو حفره وجود دارد. فک زیرین شامل استخوان‌های دندانی (Dentary)، مفصلی (Articular) و پس‌مفصلی (Retroarticular) است. استخوان دندانی در بخش قدامی باریک شده و در بخش میانی-پشتی دارای زائده منحنی است. استخوان مفصلی در بخش خلفی-پشتی دارای یک فرورفتگی جهت اتصال به استخوان مربعی است. در بخش خلفی-شکمی استخوان مفصلی نیز یک فرورفتگی وجود دارد که استخوان پس‌مفصلی در آن قرار می‌گیرد. استخوان پس‌مفصلی کوچک‌ترین استخوان این مجموعه بوده که تقریباً به شکل مثلث است. قسمت قدامی استخوان فکی در *C. nasus* پهن‌تر از *C. orientale* است. زائده بالارونده میانی-جانبی استخوان فکی در *C. orientale* متمایل به جلو، در حالی که در *C. nasus* کمی به سمت عقب متمایل شده است. زائده پایین‌رونده استخوان فکی در *C. orientale* بلند و در *C. nasus* کوتاه است. استخوان پیش‌فکی در *C. orientale* دارای زائده بالارونده منقاری است، در حالی که در *C. nasus* وجود ندارد. زائده دم پیش‌فکی در *C. orientale* نسبت به *C. nasus* کمی بلندتر است. بخش قدامی استخوان دندانی در *C. orientale* باریک و کشیده و زائده منحنی به صورت عمود بر وسط استخوان دندانی قرار گرفته، در حالی که در *C. nasus* بخش قدامی استخوان دندانی کوتاه و پهن و زائده منحنی به سمت جلو متمایل شده است. ساختار استخوانی این دو گونه در مقایسه با سایر گونه‌های خانواده کپورماهیان (*Cyprinion kais*، *Capoeta damascina*، *Cyprinion macrostomum*، *Garra persica*)، نیز شباهت‌ها و تفاوت‌هایی را به دست می‌دهد. در بین کپورماهیان تنوع ریختی قابل توجهی در شکل زائده حلقی- خلفی استخوان قاعده‌ای پس‌سری وجود دارد (Zhang, 2005). این زائده در گونه‌های جنس *Garra* کوتاه و پهن است (Zhang, 2005). در گونه‌های جنس *Cyprinion* همانند گونه *C. orientale* کوتاه و مثلثی شکل (Nasri et al., 2013). در گونه *damascina* (Valenciennes, 1842) دارای لبه انتهایی کشیده و باریک است (Razavipour et al., 2014). در استخوان پیش‌فکی گونه‌های جنس‌های *Cyprinion* و *Garra* دو زائده بالارونده کوچک و بزرگ وجود دارد (Alkhaheem et al., 1990). در حالی که در دو گونه مورد مطالعه همانند گونه *C. damascina* یک زائده دیده می‌شود. زائده خلفی استخوان فکی در گونه‌های جنس‌های *Cyprinion* و *Garra* کمتر توسعه یافته و به طور مستقیم قرار گرفته (Zhang, 2005; Alkhaheem et al., 1990). ولی در دو گونه مورد مطالعه همانند گونه *C. damascina* توسعه یافته و به سمت پایین متمایل شده است. زائده منحنی در گونه‌های جنس *Cyprinion* و *Garra* کوتاه است (Alkhaheem et al., 1990). در *C. damascina* بزرگ و بال‌مانند است (Razavipour et al., 2014). ولی در دو گونه مورد مطالعه کوچک‌تر است. در مقایسه بین دو گونه *C. kais* و *C. macrostomum* استخوان دندانی در محل لب پایین در *C.*

### بحث و نتیجه‌گیری

مقایسه ساختارهای ریختی یک عنصر کلیدی در زیست‌شناسی تکاملی است که هم در آرایه‌شناسی و هم در درک تنوع موجودات کاربرد دارد (Dean et al., 2004). در ماهیان ویژگی‌های ریختی از جمله کلیدهای اصلی در تعیین وضعیت تکاملی جمعیت‌های یک گونه است (Kovac et al., 1999). نتایج این تحقیق وجود تفاوت در ساختارهای استخوانی دو گونه *C. nasus* و *C. orientale* مرتبط با بخشی از استخوان جمجمه و استخوان‌های فک را نشان می‌دهد که به شرح زیر است:

دو زائده قدامی استخوان فرارویزنی در *C. orientale* نسبت به *C. nasus* فاصله بیشتری از هم دارند. نمای قدامی استخوان



## REFERENCES

- Alkhalhem, H.F., Behnke, R.J. & Ahmad, Z.** 1990. Some osteological distinction among four Arabian cyprinid species. *Japanese Journal of Ichthyology* 36: 477-482
- Bianco, P.G. & Banarescu, P.** 1982. A contribution to the knowledge of the Cyprinidae of Iran (Pisces, Cypriniformes). *Cybium* 6: 75-96.
- Blake, R.W.** 1983. *Fish locomotion*. Cambridge University Press, Cambridge. 228 pp.
- Coad, B.W.** 2020. *Freshwater fishes of Iran*. Available from: [www.braincoad.com](http://www.braincoad.com). [accessed February 2020].
- Adams, D. C., Rohlf, F. J., & Slice, D. E.** 2004. Geometric morphometrics: ten years of progress following the 'revolution'. *Italian Journal of Zoology* 71: 5-16.
- Durand, J.D., Tsigonopoulos, C.S., Unlu, E. & Berrebi, P.** 2002. Phylogeny and biogeography of the family Cyprinidae in the Middle East inferred from cytochrome b DNA evolutionary significance of this region. *Molecular Phylogenetics and Evolution* 22: 91-100.
- Eagderi, S., Jouladeh-Roudbar, A., Birecikligil, S.S., Cicek, E. & Coad, B.W.** 2017. *Chondrostoma esmaeili*, a new cyprinid species from the Tigris basin in Iran (Teleostei: Cyprinidae). *Vertebrate Zoology* 67: 125-132.
- Elvira, B.** 1987. Taxonomic revision of the genus *Chondrostoma* Agassiz, 1835 (Pisces, Cyprinidae). *Cybium* 11: 111-140.
- Elvira, B.** 1997. Taxonomy of the genus *Chondrostoma* (Osteichthyes, Cyprinidae): an updated review. *Folia Zoologica (Brno)* 46: 1-14.
- Esmaili, H.R., Mehraban, H., Abbasi, K., Keivany, Y. & Coad, B.** 2017. Review and updated checklist of freshwater fishes of Iran: Taxonomy, distribution and conservation status. *Iranian Journal of Ichthyology* 4: 1-114.
- Faustino, M. & Power, D.M.** 1998. Development of osteological structures in the sea bream: vertebral column and caudal fin complex. *Journal of Fish Biology* 52: 11-22.
- Fricke, R., Eschmeyer, W. & Fong, J.D.** 2020. Species by family/subfamily in Eschmeyer's Catalog of Fishes. <http://researcharchive.calacademy.org/research/ichthyology/catalog>
- Gavaia, P.J., Sarasquete, C. & Cancela, M.L.** 2000. Detection of mineralized structures in early stages of development of marine Teleostei using a modified alcian blue-alizarin red double staining technique for bone and cartilage. *Biotechnic & Histochemistry* 75: 79-84.
- Hawkins, D.K. & Quinn, T.P.** 1996. Critical swimming velocity and associated morphology of juvenile coastal cutthroat trout (*Oncorhynchus clarki clarki*), steelhead trout (*Oncorhynchus mykiss*), and their hybrids. *Canadian Journal of Fisheries and Aquatic Sciences* 53: 1487-1496.
- Helfman, G., Collette, B.B., Facey, D.E. & Bowen, B.W.** 2009. *The diversity of fishes: biology, evolution, and ecology*. John Wiley & Sons.
- C.** به طور مشخص دارای قوس بیشتری نسبت به *kais* *macrostomum* به خود گرفته است (Nasri et al., 2013). در دو گونه *C. orientale* و *C. nasus* نسبت به این دو گونه، به ویژه گونه *C. macrostomum* در قسمت استخوان دندان‌های قوس بیشتری است. نتایج این تحقیق نشان می‌دهد که تفاوت‌های استخوانی می‌تواند در پاسخ به شرایط زیستگاهی متفاوت باشد. در آبریان خصوصیات ریختی همبستگی بالایی با ویژگی‌های زیستگاهی به منظور سازگاری با شرایط هیدرولوژیکی و استفاده از منابع آن اکوسیستم دارد (Webster et al., 2011). نقش اصلی ساقه دمی در کارایی هر چه بهتر امر شنا از قبیل شتاب بیشتر و افزایش سرعت در شروع شنا است (Hawkins & Quinn, 1996). به همین خاطر تفاوت‌های ریختی در ساقه دمی سبب بهره‌وری بیشتر از شنا (کاهش هزینه سوخت‌وساز) و افزایش قدرت حرکت رو به جلو در مسیر رودخانه می‌شود. مثلاً ساقه دمی پهن‌تر در گونه (Hamilton, 1822) *Cabdio morar* در حوضه ماشکیل می‌تواند نشان‌دهنده پاسخ این گونه به شدت جریان کم آب و عدم نیاز به شنای قوی در طی تکامل در زیستگاه مربوطه باشد (Blake, 1983)؛ درحالی‌که این گونه در رودخانه سرباز به دلیل زیست‌گاه‌هایی با جریان شدیدتر، دارای ناحیه دمی باریک‌تر و فرم دوکی‌شکل بدن است که امکان شنای بهتر را ایجاد می‌نماید (Jalili et al., 2015).

## سپاسگزاری

بدین‌وسیله از آقای مهندس مظاهر زمانی و خانم مهندس فرشته محمدی به سبب همکاری ارزنده‌شان صمیمانه تشکر و قدردانی می‌گردد. هزینه انجام این تحقیق توسط دانشگاه صنعتی اصفهان و دانشگاه کامپلوتنس مادرید تأمین شده است.

- Hosseinzadeh, M.S. & Darvish, J.** 2013. Biosystematic study of great gerbil species *Rhombomys opimus* Lichtenstein, 1823 (Rodentia: Gerbillinae) in Iran. *Journal of Animal Research* 26: 282-288.
- Jalili, P., Eagderi, S. & Zamani Faradonbeh, M.** 2015. Comparative osteological study of Waspi, Cabdio morar (Hamilton, 1822) in Mashkil and Makran basins-southeast of Iran. *Journal of Applied Ichthyological Research* 3: 79-96.
- Keivany, Y.** 2003. Superficial skull bones in Zagros toothcarp, *Aphanius vladikovii* (Cyprinodontidae). *Iranian Journal of Biology* 15: 25-30.
- Keivany, Y.** 2008. A summary of phylogenetic fish systematics. Isfahan University of Technology Press. 220 pp.
- Keivany, Y.** 2014a. Comparative osteology of the jaws in representatives of the eurypterygian fishes. *Research in Zoology* 4: 29-42.
- Keivany, Y.** 2014b. Keivany, Y. 2014. Osteology of hyobranchial arches in eurypterygian fishes. *Iranian Journal of Ichthyology* 1:129-151.
- Keivany, Y.** 2014c. Pectoral girdle bones in eurypterygian fishes. *Journal of Applied Ichthyological Research* 2: 253-274.
- Keivany, Y.** 2014d. Comparative osteology of the suspensorial and opercular series in representatives of the eurypterygian fishes. *Iranian Journal of Ichthyology* 1: 73-90.
- Keivany, Y.** 2017. Eurypterygii caudal skeleton. *Iranian Journal of Ichthyology* 4: 11-30.
- Keivany, Y., Nasri, M., Abbasi, K. & Abdoli, A.** 2016. Atlas of inland water fishes of Iran. Iran Department of Environment Press. 218 pp.
- Kovac, V., Copp, G.H. & Francis, M.P.** 1999. Morphometry of the stone loach, *Barbatula barbatula* (L., 1758): do mensural characters reflect the species' life history thresholds. *Environmental Biology of Fishes* 56: 105-115.
- Moezzi, S.A. & Keivany, Y.** 2020. Cephalic osteology of Caspian nase, *Chondrostoma cyri* (Kessler, 1877). *Journal of Aquatic Ecology* 9: 50-58.
- Moezzi, S.A., Keivany, Y. & Dorfshan, S.** 2019. Descriptive osteology of *Chondrostoma regium* (Heckel, 1843) in Tigris basin. *Journal of Fisheries* 72: 179-194.
- Nasri, M., Keivany, Y. & Dorafshan, S.** 2013. Comparative osteology of lotaks, *Cyprinion kais* and *C. macrostomum* (Cypriniformes, Cyprinidae), from Godarkhosh River, western Iran. *Journal of Ichthyology* 53: 455-463.
- Razavipour, P., Eagderi, S. & Poorbagher, H.** 2014. Study of osteological characteristics of Tuini fish *Capoeta damascina* (Valenciennes, 1842) from Tigris basin. *Journal of Applied Ichthyological Research* 2: 1-16.
- Robalo, J.I., Doadrio, I., Almada, V.C. & Kottelat, M.** 2005. *Chondrostoma oligolepis*, new replacement name for *Leuciscus macrolepidotus* (Steindachner, 1866) (Teleostei: Cyprinidae). *Ichthyological Exploration of Freshwaters* 16: 47-48.
- Rajo, A.L.** 1991. Dictionary of evolutionary fish osteology, CRC Press. 273 pp.
- Taylor, W.R. & Van Dyke, G.C.** 1985. Revised procedures for staining and clearing small fishes and other vertebrates for bone and cartilage study. *Cybiurn* 9: 107-120.
- Verhaegen, Y., Adriaens, D., De Wolf, T., Dhert, P. & Sorgeloos, P.** 2007. Deformities in larval gilthead sea bream (*Sparus aurata*): A qualitative and quantitative analysis using geometric morphometrics. *Aquaculture* 268: 156-168.
- Webster, M.M., Atton, N., Hart, P.J.B. & Ward, A.J.W.** 2011. Habitat-specific morphological variation among threespine sticklebacks (*Gasterosteus aculeatus*) within a drainage basin. *PLOS One* 6: 1-6.
- Zhang, E.** 2005. Phylogenetic relationships of labeonine cyprinids of the disc-bearing group (Pisces: Teleostei). *Zoological Studies* 44: 130-143.

#### How to cite this article:

Moezzi, S.A., Keivany, Y. & Elvira, B. 2020. Comparative osteology of *Chondrostoma orientale* and *C. nasus*. *Nova Biologica Reperta* 7: 278-284. (In Persian).

معزی، س.ع.، کیوانی، ی. و الوابرا، ب. ۱۳۹۹. استخوان‌شناسی مقایسه‌ای *Chondrostoma orientale* و *C. nasus*. یافته‌های نوین در علوم زیستی ۷: ۲۸۴-۲۷۸.