

مطالعه اثر ممانعتی آلفالیپوئیک اسید بر مسمومیت خونی القا شده با سیس پلاتین در موش‌های NMRI

سیدحکمت الله انیس^{۱،۲}، سیامک یاری^۱ و محمدحسین محمدی مهدی آبادی حسنی^۳

^۱ گروه زیست‌شناسی، دانشکده علوم پایه، دانشگاه بوعلی سینا، همدان، ایران؛ ^۲ گروه زیست‌شناسی، دانشکده علوم پایه، دانشگاه علوم زراعتی و تکنولوژی ملی افغانستان، قندهار، افغانستان؛ ^۳ گروه علوم اعصاب شناختی، پژوهشکده علوم شناختی، تهران، ایران
مسئول مکاتبات: سیامک یاری، s.yari@basu.ac.ir

چکیده. سیس پلاتین برای درمان سرطان‌ها مورد استفاده قرار می‌گیرد. با این حال، استفاده کلینیکی از این دارو به واسطه مسمومیت کلیوی، کبدی، خونی، محدود شده است. بررسی‌ها نشان داده است که استرس اکسیداتیو ناشی از متابولیسم این دارو، یکی از علل اصلی ایجادکننده عوارض جانبی مصرف است. آلفالیپوئیک اسید به‌عنوان یک آنتی‌اکسیدانت قوی با خاصیت ضدالتهابی شناخته می‌شود. هدف از این مطالعه بررسی تأثیر آلفالیپوئیک اسید بر مسمومیت خونی القا شده با سیس پلاتین است. در این مطالعه ۳۵ سر موش NMRI نر به ۵ گروه ۷ تایی شامل: گروه یک (کنترل)، گروه دو (سیس پلاتین)، گروه سه (سیس پلاتین و دوز پایین آلفا لیپوئیک اسید)، گروه چهار (سیس پلاتین و دوز پایین آلفا لیپوئیک اسید) و گروه پنج (آلفا لیپوئیک اسید) تقسیم شدند. سیس پلاتین به صورت درون صفاقی و تک دوز تزریق شد. آن استیل سیستین به صورت درون صفاقی به مدت هفت روز تزریق شد. پس از پایان آزمایش خون‌گیری از ناحیه قلب انجام شد و پارامترهای خونی مختلف بررسی شد. آنالیزهای هیستوپاتولوژیکی طحال رنگ‌آمیزی شده با هماتوکسیلین-ئوزین انجام شد. نتایج ما نشان داد که تعداد گلبول‌های قرمز، هموگلوبین و تعداد پلاکت به‌طور قابل توجهی در گروه سیس پلاتین در مقایسه با شاهد کاهش یافته است. تیمار با آلفا لیپوئیک اسید میزان پارامترهای ذکر شده را در گروه دو به شکل معنی‌داری افزایش داد. تعداد گلبول‌های سفید در گروه دوم به شکل معنی‌داری افزایش داد ولی تعداد گلبول‌های سفید در گروه سوم با گروه کنترل تفاوت معنی‌داری نداشت. در بررسی هیستولوژیکی بافت طحال شاهد افزایش خونسازی خارج مغز استخوان در پالپ قرمز بودیم. همچنین شاهد انباشت هموسیدرین در پالپ قرمز متعلق به گروه دوم بودیم. تیمار با آلفا لیپوئیک اسید، تغییرات هیستولوژیکی القا شده با سیس پلاتین را کاهش داد. نتایج این مطالعه نشان داد که آلفا لیپوئیک اسید می‌تواند تغییرات القا شده با سیس پلاتین در پارامترهای خونی و هیستوپاتولوژی طحال را بهبود بخشد.

واژه‌های کلیدی. اریتروسیت، پالپ قرمز، طحال، مگا کاربوسیت، هموسیدرین

The preventive effect of α -lipoic acid on cisplatin-induced hemotoxicity in NMRI mice

Sayeed-Hikmatullah Anis^{1,2}, Siamak Yari¹ & Mohammad-Hossein Mohammadi-Mahdiabadi-Hasani³

¹Department of Biology, Faculty of Basic Sciences, Bu-Ali Sina University, Hamadan, Iran; ²Department of Biology, Faculty of Basic Sciences, Afghanistan National Agriculture Science and Technology University, Kandahar, Afghanistan; ³Department of cognitive neuroscience, institute for cognitive science studies (ICSS), Tehran, Iran
Correspondent author: Siamak Yari; s.yari@basu.ac.ir

Abstract. Cisplatin (CP) is one of the most effective chemotherapeutic drugs, however, its clinical use is limited due to possessing nephrotoxicity, hepatotoxicity and hemotoxicity side effects. α -lipoic acid (ALA) is known as a powerful antioxidant with anti-inflammatory properties. The aim of this study was to evaluate the effect of ALA on cisplatin-induced hemotoxicity. In this experimental study, 35 NMRI mice were divided into five groups (7 mice/group) of Group 1 (Control), group 2 (CP), group3 (CP+ALA low dose), group 4 (CP+ALA high dose) and group 5 (ALA). ALA was administrated orally for 7 consecutive days and CP was injected intraperitoneally. At the end of the experiment, blood samples were collected and blood parameters were analyzed. Spleens belong to different groups were evaluated

histologically. The data were revealed that erythrocyte count, White blood cells count and hemoglobin level were increased significantly in group2 in comparison with other groups. However, ALA administration improved CP induced changes in blood parameters. CP treatment induced histological changes such as increase in megakaryocytes count and accumulation of hemosiderin and collagen in red palp of spleen. ALA treatment improved CP induced histological alteration in groups 3 and 4. Results of the present study showed that ALA exerts protective effects on CP-induced hemotoxicity and histological alteration of spleen.

Key words. erythrocyte, hemosiderin, megakaryocyte, red palp, spleen

مقدمه

می‌گردد (Cronan, 2016). علاوه بر این، این ترکیب با مصرف مواد غذایی از روده جذب می‌گردد (Solomonson & DeBerardinis, 2018). این ماده به‌عنوان یک کوفاکتور برای عملکرد برخی آنزیم‌های میتوکندریایی دخیل در تولید انرژی نظیر دهیدروژنازها، عمل می‌کند. آلفالیپوئیک اسید در تنظیم تثبیت کمپلکس‌های چند آنزیمی موجود در میتوکندری نقش مهمی دارد و از همین مسیر منجر به جذب گونه‌های اکسیژن فعال می‌گردد و از اکسیداسیون کربوهیدرات‌ها و آمینواسیدها ممانعت می‌کند (Park et al., 2014). مطالعات نشان داده است که مصرف این ماده در کاهش علائم بیماری‌هایی نظیر دیابت، چاقی، فشارخون، گرفتگی عروق و بیماری‌های تحلیل برنده عصبی مؤثر است (Hagen et al., 2002). همچنین این ماده در سم‌زدایی کبد نقش دارد (Haak et al., 1999). بررسی‌های تجربی نشان داده است که مصرف آلفالیپوئیک اسید منجر به افزایش سلول‌های بنیادی مشتق از مغز استخوان می‌گردد (Tavassoli & Yoffey, 1983). با توجه به اینکه آلفا لیپوئیک اسید به‌عنوان یک آنتی‌اکسیدان قوی مطرح است و در بسیاری از آسیب‌های بافتی القا شده توسط سیس‌پلاتین نقش حمایتی موثری نشان می‌دهد. هدف از این مطالعه بررسی اثرات احتمالی آلفا لیپوئیک اسید بر آسیب‌های بافتی القا شده با سیس‌پلاتین در بافت خونساز طحال است. همچنین در این مطالعه تغییرات برخی پارامترهای خونی نیز در حضور سیس‌پلاتین و آلفا لیپوئیک اسید مورد بررسی قرار گرفت.

مواد و روش‌ها

حیوانات آزمایشگاهی و طراحی آزمایش

در این مطالعه از موش نر نژاد NMRI با وزن تقریبی ۳۰ الی ۴۰ گرم استفاده شد. حیوانات در شرایط استاندارد از نظر دوره روشنایی تاریکی، دما (۲۲±۲) درجه سانتی‌گراد و رطوبت نگهداری شدند و دسترسی نامحدود به آب و غذا داشتند. موازین اخلاقی کار با حیوانات آزمایشگاهی که مورد تأیید کمیته اخلاق گروه زیست‌شناسی دانشگاه بوعلی‌سینا همدان بود، هنگام کار با حیوانات رعایت شد (IR.BASU.REC.1399.0031). حیوانات آزمایشگاهی به پنج گروه و هر گروه شامل ۷ سر موش تقسیم

سیس پلاتین (سیس دی آمین دی کلرو پلاتینیوم) یکی از داروهای موثر شیمی‌درمانی است (Hall et al., 2008)، که برای درمان سرطان‌های تخمدان، بیضه، مثانه، سر و گردن و بسیاری دیگر از سرطان‌ها مورداستفاده قرار می‌گیرد (Shen et al., 1998). با این حال، استفاده کلینیکی از این دارو به‌واسطه عوارض جانبی مانند مسمومیت کلیوی، کبدی و عصبی محدود شده است (Liang et al., 2003). از جمله اثرات سوئی که مصرف این دارو برجای می‌گذارد، مسمومیت خونی و تأثیرات آن بر بافت‌های خون‌ساز است (Liang et al., 2008). مکانیسم دقیق آسیب‌های ناشی از مصرف سیس پلاتین مشخص نشده است. ولی بررسی‌های تجربی نشان داده است که استرس اکسیداتیو ناشی از متابولیسم این دارو یکی از علل اصلی ایجادکننده عوارض جانبی مصرف سیس پلاتین است.

آسیب‌های اریتروسیت یکی از دلایل اصلی آنمی ناشی از مصرف سیس پلاتین است. مطالعات نشان داده است که مصرف سیس پلاتین منجر به آسیب غشای اریتروسیت‌ها می‌گردد و باعث آشکار شدن فسفاتیدیل سرین بر روی سطح غشا می‌گردد. این امر منجر به مرگ اریتروسیت‌ها و خروج آن‌ها از سیستم گردش خونی و کاهش آن‌ها می‌گردد (Mahmud et al., 2008). همچنین مطالعات نشان داده است که مصرف سیس پلاتین منجر به اختلال متابولیسم آهن در بافت‌های خون‌ساز نظیر طحال می‌گردد. مطالعات نشان داده است که استفاده از مواد دارای خواص آنتی‌اکسیدانی می‌تواند با اثرات هم‌افزایی که بر خواص ضدسرطانی سیس‌پلاتین، منجر به کاهش دوز عملکردی سیس‌پلاتین شوند و در نتیجه باعث کاهش عوارض ناشی از مصرف دوزهای بالای سیس‌پلاتین گردد (Motaharinia & Nabiuni, 2022; Rezazadeh et al., 2023).

آلفالیپوئیک یک ترکیب ارگانوسولفور هست که در اکثر سلول‌های یوکاریوت حضور دارد (Solomonson & DeBerardinis, 2018). در انسان، آلفالیپوئیک اسید با استفاده از حد واسط‌های متابولیسمی موجود در میتوکندری‌ها تولید

نتایج

نتایج حاصل از بررسی‌های آماری داده‌های مربوط به وزن موش‌ها در گروه‌های مختلف تیماری در شکل ۱ a نشان داده شده است. با توجه به این بررسی‌ها، وزن موش‌ها در گروه تیمار با سیس پلاتین ۵ گرم به ازای هر کیلوگرم وزن بدن، گروه سیس پلاتین به همراه آلفالیپوئیک اسید دوز ۵۰ و ۱۰۰ گرم به ازای هر کیلوگرم وزن بدن، نسبت به گروه کنترل به شکل معنی‌داری کاهش پیدا کرده است ($p < 0.01$). در گروه تیماری با سیس پلاتین به همراه آلفالیپوئیک اسید دوز ۵۰ و ۱۰۰ گرم به ازای هر کیلوگرم وزن بدن و آلفالیپوئیک اسید تنها ۱۰۰ گرم به ازای هر کیلوگرم وزن بدن، نسبت به گروه سیس پلاتین، شاهد کاهش وزن کمتری بودیم ($p < 0.05$).

مقایسه تعداد گلبول‌های قرمز خون در گروه‌های مختلف تیماری در شکل ۱ b نمایش داده شده است. بر طبق این نتایج تعداد گلبول‌های قرمز خون در گروه تیمار شده با سیس پلاتین به شکل معنی‌داری نسبت به گروه کنترل کاهش یافت ($p < 0.01$). این در حالی است که در گروه تیمار با سیس پلاتین همراه با آلفالیپوئیک اسید با دوز ۵۰ و ۱۰۰ میلی‌گرم به ازای هر کیلوگرم وزن بدن و آلفالیپوئیک اسید تنها با دوز ۱۰۰ میلی‌گرم به ازای هر کیلوگرم وزن بدن، شاهد کاهش کمتری نسبت به گروه کنترل هستیم. به ترتیب $p < 0.01$ ، $p < 0.05$.

تغییرات میزان هموگلوبین در گروه‌های مختلف تیماری در شکل ۱ c نمایش داده شده است. میزان هموگلوبین در گروه تیمار شده با سیس پلاتین نسبت به میزان آن در گروه کنترل به شکل معنی‌داری کاهش پیدا کرده است ($p < 0.01$). همچنین میزان هموگلوبین در گروه تیمار با سیس پلاتین، نسبت به گروه تیمار همزمان ۱۰۰ میلی‌گرم بر کیلوگرم آلفالیپوئیک اسید و سیس پلاتین و دوز ۵۰ میلی‌گرم بر کیلوگرم آلفالیپوئیک اسید و همچنین گروه تیمار با آلفالیپوئیک اسید تنها نیز به شکل معنی‌داری کاهش یافته است.

تعداد گلبول‌های سفید خون در گروه‌های مختلف تیماری در شکل ۱ d ارائه شده است. تعداد گلبول‌های سفید در گروه تیمار شده با سیس پلاتین به شکل معنی‌داری نسبت به گروه کنترل افزایش پیدا کرد ($p < 0.01$) این در حالی است که در گروه تیمار با سیس پلاتین همراه با آلفالیپوئیک اسید با دوز ۵۰ و ۱۰۰ میلی‌گرم به ازای هر کیلوگرم وزن بدن، شاهد افزایش کمتری نسبت به گروه کنترل هستیم.

در بررسی‌های هیستولوژیک بافت طحال شاهد افزایش رسوب رنگدانه‌های قهوه‌ای رنگ در پالپ قرمز در رنگ‌آمیزی‌های هماتوکسیلین-ئوزین هستیم. این رنگدانه‌ها نشان دهنده رسوب

شدند: گروه یک: دریافت ۱ میلی‌لیتر سدیم کلراید ۰/۹٪، گروه دو: دریافت ۵ mg/kg سیس پلاتین به صورت درون‌صفاقی، گروه سه: دریافت ۵ mg/kg سیس پلاتین و ۵۰ mg/kg آلفالیپوئیک اسید، گروه چهار: دریافت ۵ mg/kg سیس پلاتین و ۱۰۰ mg/kg آلفالیپوئیک اسید و گروه پنج: دریافت ۱۰۰ mg/kg آلفالیپوئیک اسید. دریافت آلفالیپوئیک اسید و محلول سدیم کلراید بصورت روزانه در هفت روز متوالی از طریق گاواژ درون معده‌ای و دریافت سیس پلاتین بصورت دوز واحد از طریق تزریق درون-صفاقی صورت گرفت. آلفا لیپوئیک اسید محصول شرکت Sigma و سیس پلاتین محصول شرکت Mylan بود. آلفالیپوئیک اسید در محلول سدیم هیدروکسید ۰/۵ درصد حل شد و pH محلول با HCl در ۷/۴ تنظیم شد. سیس پلاتین در سدیم کلراید ۰/۹ درصد حل شد.

بررسی پارامترهای خونی

پس از طی شدن دوره مطالعه، حیوانات با تزریق کتامین به میزان ۸۰ میلی‌گرم به ازای هر کیلوگرم و زایلین به میزان ۱۰ میلی‌گرم به ازای هر کیلوگرم، بیهوش شدند. جمع‌آوری خون از طریق منفذ بطنی انجام شد. خون جمع‌آوری شده به ظروف مخصوص حاوی ماده ضدانعقاد خون منتقل شد. تعداد گلبولهای قرمز (اریتروسیت‌ها) و گلبولهای سفید با استفاده از لام هموسیترمتر و میکروسکوپ نوری در بزرگنمایی X ۱۰۰ شمارش شد. نمونه خونی برای شمارش گلبول‌های قرمز و گلبول‌های سفید به ترتیب با محلول ۰/۹ درصد کلرید سدیم و محلول Turk رقیق شدند. غلظت هموگلوبین با استفاده از متد Sahli تعیین شد. درصد هماتوکریت با استفاده از لوله‌های مویین هپارینه و پس از سانتریفیوژ محاسبه شد. برای بررسی مورفولوژی اریتروسیت‌ها، اسمیر خونی تهیه شد و با استفاده از میکروسکوپ نوری و با بزرگنمایی X ۱۰۰۰، مشاهده و عکسبرداری شد.

بررسی‌های بافت شناسی

طحال موش‌های متعلق به گروه‌های مختلف بلافاصله به فرمالین ۱۰ درصد منتقل شدند. پس از آگیری در درجات صعودی اتانول و شفاف سازی با زایلین، برش‌های بافتی با ضخامت ۵ میکرومتر تهیه شد. برش‌های بافتی با رنگ هماتوکسیلین-ئوزین رنگ‌آمیزی شدند. همچنین برای ارزیابی میزان انباشت رشته‌های کلاژن، برش‌های بافتی به روش تری کروم ماسون رنگ‌آمیزی شدند.

آنالیز آماری

بررسی آماری داده‌های به‌دست آمده با استفاده از نرم‌افزار Prism صورت گرفت. مقایسه میانگین‌ها با استفاده از آزمون One-Way ANOVA و تست تعقیبی Tukey انجام شد.

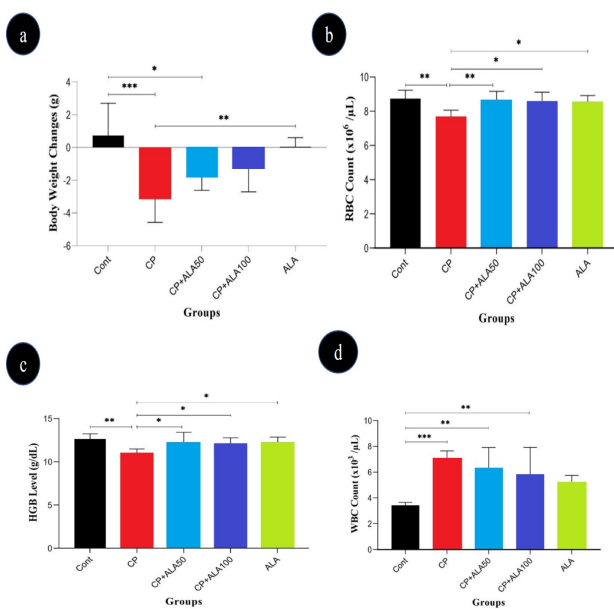
بحث

یکی از عوارض مصرف سیس پلاتین به‌عنوان داروی ضد سرطان، اثرات منفی است که بر روی پارامترهای خونی و همچنین اندام‌های خون‌ساز برجای می‌گذارد (Florea & Büsselberg, 2011). در مطالعه حاضر مشخص شد که سیس پلاتین منجر به تغییرات در پارامترهای خونی شد. همچنین مصرف سیس پلاتین منجر به تغییرات هسیتوپاتولوژیکی مختلفی در بافت طحال شد. در مطالعه حاضر تیمار با آلفالیپوئیک اسید توانست آثار مخرب سیس پلاتین بر پارامترهای خونی و بافت طحال را کاهش دهد.

یکی از اثرات سوئی که در نتیجه مصرف سیس پلاتین ایجاد می‌شود کاهش شدید وزن بدن است. مصرف سیس پلاتین منجر به علائمی همچون اسهال، استفراغ، کندی تخلیه معده، سیری زودهنگام و لاغری مفرط می‌گردد (Nelson et al., 2002). مطالعات در حیوانات آزمایشگاهی و هم در انسان نشان داده است که پس از مصرف سیس پلاتین عوارض فوق ایجاد می‌شود. البته مسمومیت سیستم گوارشی القا شده با سیس پلاتین نیز عامل دیگر کاهش وزن بدن است (Ali et al., 2007).

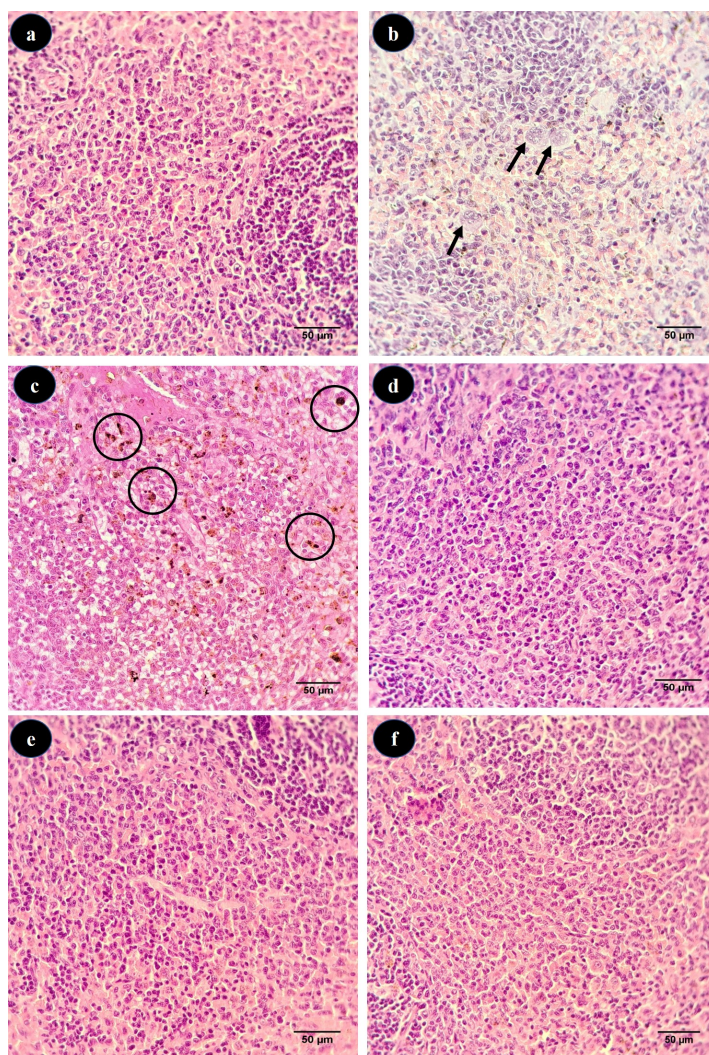
هموسیدرین است (شکل ۲ b). همچنین در رنگ آمیزی هماتوکسیلین-اُئوزین بافت طحال تعداد بیشتری از مگاکاریوسیت‌ها در پالپ قرمز بافت طحال موش‌های تیمار شده با سیس پلاتین حضور دارند (شکل ۲ c). در برش‌های بافتی طحال متعلق به گروه‌های کنترل و همچنین گروه‌های تیمار شده با دوزهای مختلف آلفا لیپوئیک اسید، پالپ قرمز طحال فاقد رسوبات قهوه‌ای رنگ هموسیدرین بود و مگاکاریوسیت‌های کمتری در این بخش حضور داشتند. همچنین رنگ آمیزی تری کروم ماسون که رنگ آمیزی اختصاصی برای نشان دادن رشته‌های کلاژن است نشان داد که در پالپ قرمز طحال موش‌های تیمار شده با سیس پلاتین میزان انباشت کلاژن نسبت به گروه‌های دیگر بیشتر است و این امر نشان دهنده فیبروز بافت طحال در این گروه است (شکل ۳ b).

در بررسی اسمیرهای خونی گروه‌های مختلف تیماری، شاهد افزایش اریتروسیت‌های دارای مورفولوژی غیرطبیعی مانند داکروسیت‌ها در خون موش‌های تیمار شده با سیس پلاتین بودیم. بررسی اسمیرهای خونی گروه‌های تیمار شده با آلفالیپوئیک اسید نشان داد که تعداد اریتروسیت‌های دارای مورفولوژی‌ها غیرطبیعی کمتر از گروه تیمار شده با سیس پلاتین بود (شکل ۴ b).



شکل ۱- تغییرات وزن بدن (a)، تعداد گلبول‌های قرمز (b)، سطح هموگلوبین (c) و تعداد گلبول‌های سفید (d) در گروه‌های مختلف. گروه یک (Cont)، گروه دو (CP)، گروه سه (CP+ALA 50)، گروه چهار (CP+ALA 100) و گروه پنج (ALA 100).

Figure 1. Body weight changes (a), red blood cells count (b), hemoglobin level (c) and white blood cells count (d) in different groups studied. Group 1 (Cont), Group 2 (CP), Group 3 (CP+ALA 50), Group 4 (CP+ALA 100) and Group 5 (ALA 100).

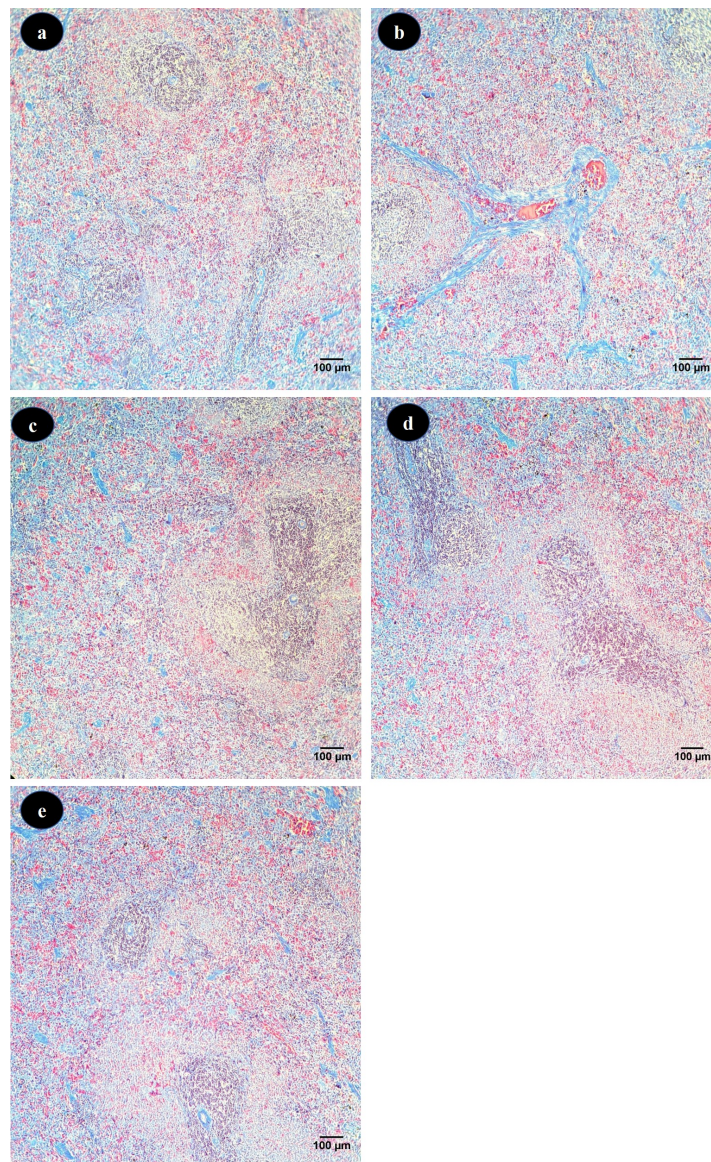


شکل ۲- رنگ آمیزی هماتوکسیلین-ائوزین برش‌های بافت طحال در گروه یک (a)، گروه دو (b, c)، گروه سه (d)، گروه چهار (e) و گروه پنج (f). انباشت هموسیدرین در پالپ قرمز برش‌های طحال موش‌های تیمار شده با سیس‌پلاتین (دایره سیاه). سلول‌های مگاکاریوسیت در پالپ قرمز برش‌های طحال موش‌های تیمار شده با سیس‌پلاتین (پیکان).

Figure 2. Hematoxylin-eosin (H&E) staining of sections of spleen in group 1 (a), 2 (b and c), 3 (d), 4 (e) and 5 (f). Hemosiderin deposition (brown) observed in red pulp of cisplatin treated mice (black circles). Megakaryocyte observed in red pulp of cisplatin treated mice (arrow).

در مطالعه حاضر تعداد گلبول‌های قرمز خون، میزان هموگلوبین و میزان هماتوکریت در اثر تزریق سیس پلاتین به شکل معنی‌داری کاهش پیدا کرد. مکانیسم‌های مختلفی این تغییرات را توجیه می‌کنند. بررسی‌ها نشان داده است که یکی از دلایل آنمی القا شده با سیس پلاتین، تخریب اریتروسیت‌ها است. بررسی‌ها نشان داده است که سیس پلاتین منجر به القا مرگ سلولی در اریتروسیت‌ها و آشکار شدن فسفاتیدیل سرین در سطح سلول می‌گردد (Mahmud et al., 2008). سلول‌ها در این حالت به سرعت از طریق سیستم ریتکولو آندوتلیال به خصوص از طریق طحال از سیستم گردش خون خارج می‌شوند.

مطالعه ما حاکی از آن است، با اینکه وزن بدن در گروه‌های تیمار با آلفالیپوئیک اسید با دوزهای ۵۰ و ۱۰۰ میلی‌گرم بر کیلوگرم همراه با سیس پلاتین ۵ میلی‌گرم بر کیلوگرم نسبت به کنترل کاهش پیدا کرده است ولی این کاهش کمتر از کاهش وزن مشاهده شده در گروه تیمار با سیس پلاتین تنها است (شکل ۱ b). مطالعات نشان داده است که استفاده از مواد آنتی‌اکسیدانی می‌تواند باعث کاهش این اثرات در مدل حیوانی شود در مطالعه ما نیز در موش‌های تیمار شده با سیس پلاتین، وزن بدن به طور معنی‌داری کاهش پیدا کرده که تیمار با آلفالیپوئیک اسید تا حدودی توانست این کاهش وزن را بهبود بخشد.



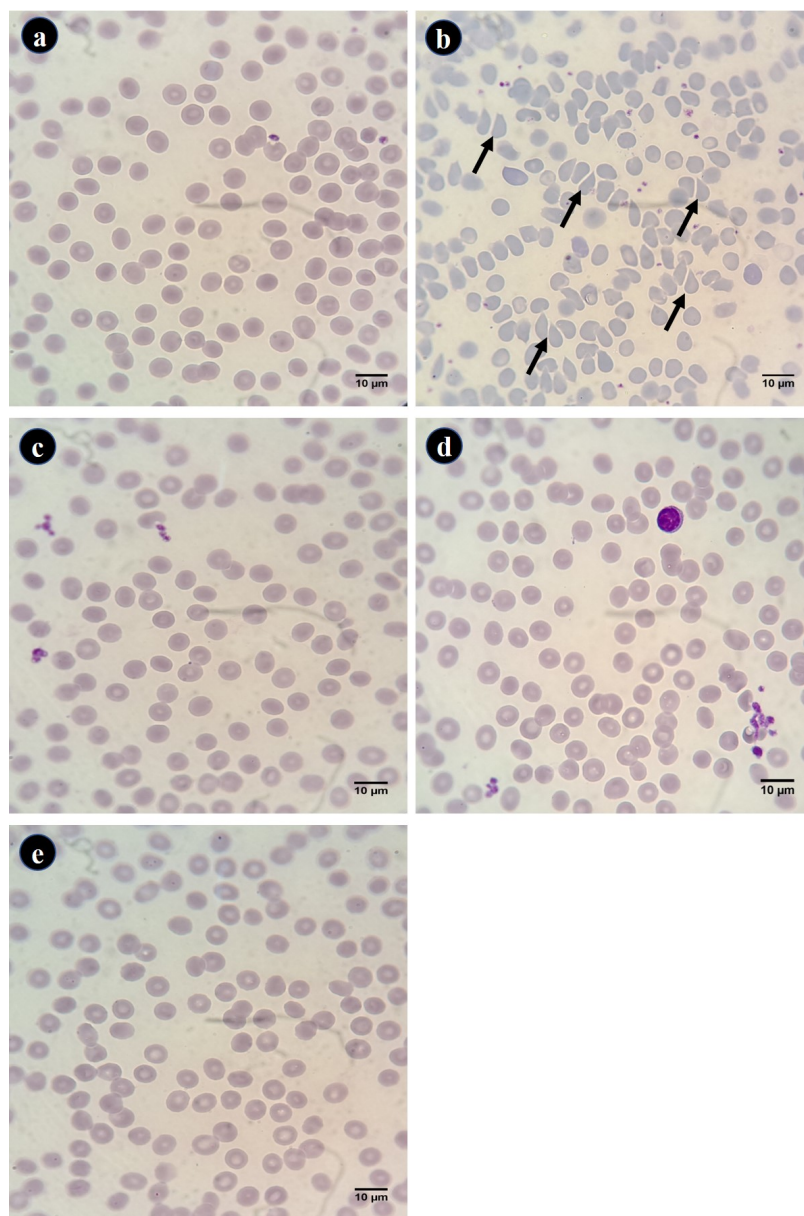
شکل ۳- رنگ آمیزی تری کروم ماسون برش‌های بافت طحال در گروه یک (a)، گروه دو (b)، گروه سه (c)، گروه چهار (d) و گروه پنج (e). انباشت دستجات کلاژن به رنگ آبی در پالپ قرمز برش‌های طحال موش‌های تیمار شده با سیس پلاتین.

Figure 3. Masson's trichrome staining of sections of spleen in group 1 (a), 2 (b), 3 (c), 4 (d) and 5 (e). Collagen bundle deposition (fibrosis marker) observed in red pulp of cisplatin treated mice.

مورد استفاده قرار می‌گیرد، منجر به اریپتوزیس می‌گردد (Stewart et al., 1983).

چروک‌خوردگی غشایی ناشی از مصرف سیس پلاتین به واسطه افزایش غلظت سیتوزولی یون کلسیم (Ca^{2+}) است (Lock et al., 2007). ورود یون کلسیم به داخل اریتروسیت و افزایش غلظت سیتوزولی این یون منجر به تحریک کانال‌های پتاسیمی حساس به یون کلسیم می‌شود (Bookchin et al., 1987). خروج یون‌های پتاسیم منجر به هیپرپلاریزه شدن غشای سلولی و در ادامه منجر به خروج یون‌های کلر و در نهایت مولکول‌های آب از اریتروسیت‌ها

مطالعات نشان داده است که مصرف داروهایی نظیر پاکلیتاکسل (Lang et al., 2006)، آمانتادین (Föller et al., 2008)، کلروپروفارین (Akeli et al., 2006)، سیکلو سپورین (Niemoeller et al., 2006)، کورکومین (Bentzen et al., 2007) و والینوماسین (Schneider et al., 2007) منجر به سندرم اورمیک هومولیتیک می‌گردد. در این حالت پاتولوژیکی، اریتروسیت‌ها دچار اریپتوزیس می‌گردند (Lang et al., 2007). مطالعات نشان داده است که سیس پلاتین نیز با غلظتی که برای درمان بیماری مبتلا به سرطان



شکل ۴- مورفولوژی اریتروسیت‌ها در اسمیرهای خونی گروه‌های مختلف. گروه یک (a)، گروه دو (b)، گروه سه (c)، گروه چهار (d) و گروه پنج (e). داکروسیت-ها در اسمیر خونی گروه ۲ (پیکان).

Figure 4. Erythrocytes morphology in blood smear of different groups. Group 1 (a), 2 (b), 3 (c), 4 (d) and 5 (e). Dacrocytes observed in blood smears of group 2 (arrow).

سرعت از سیستم گردش خون خارج می‌گردند (Kempe et al., 2006).

همچنین (Khyriam et al., 2001) نشان دادند که تیمار با سیس پلاتین منجر به کاهش لکوسیت‌ها، گلبول قرمز و میزان هموگلوبین در موش‌ها می‌گردد. علاوه بر این، در این مطالعه مشخص شد که بین میزان گلوکوتائین و پارامترهای خونی مختلف همبستگی وجود دارد. مشاهدات نشان داده است که در حدود

می‌گردد و این امر منجر به چروک خوردن سلول‌ها می‌گردد. از ویژگی‌های اریتروسیت‌های که دچار اریپتوزیس شده‌اند. در معرض قرار گرفتن فسفاتیدیل سرین‌ها در سطح غشای اریتروسیت‌ها است (Lang et al., 2003).

فسفاتیدیل سرینی که در سطح غشای اریتروسیت‌ها آشکار شده است با گیرنده‌های فسفاتیدیل سرینی واقع بر روی ماکروفاژها اتصال برقرار می‌کند (Fadok et al., 2000) و به

یکی دیگر از نشانه‌های مسمومیت خونی ناشی از مصرف برخی داروها، انباشت ترکیبات آهن‌دار در بافت طحال است. هموسیدرین ترکیب آهن‌داری است که در شرایط پاتولوژیکی مانند مسمومیت همولیتیکی روی می‌دهد. در واقع اریتروسیت‌های آسیب دیده و مرده در طحال توسط ماکروفاژها هضم می‌شوند و هموگلوبین این سلول‌ها در ماکروفاژها پس از تغییرات بیوشیمیایی بصورت هموسیدرین انباشته می‌شود. در رنگ‌آمیزی هماتوکسیلین-ئوزین این رنگدانه به صورت ذرات قهوه‌ای در پالپ قرمز قابل رویت است (Wang et al., 2010). در مطالعه حاضر نیز همانطوریکه در شکل ۲ c مشاهده می‌شود، شاهد انباشت رنگدانه‌های هموسیدرین در پالپ قرمز طحال گروه‌های تیمار شده با سیس پلاتین هستیم که کاهش اریتروسیت‌های ناشی از مسمومیت همولیتیکی را توجیه می‌کند. در مطالعه حاضر بررسی‌های بافت‌شناسی طحال نشان داد که تیمار با لیپوئیک اسید منجر به کاهش انباشت ترکیب آهن‌دار هموسیدرین در پالپ قرمز طحال می‌شود. انباشت آهن در پالپ قرمز طحال رابطه مستقیم با سطح اریتروسیت‌های آسیب دیده دارد. در واقع، لیپوئیک اسید با کاهش میزان اریتروسیت‌های آسیب دیده، میزان انباشت آهن در پالپ قرمز طحال را کاهش داده است (Ali et al., 2015). مطالعه Ali و همکاران نشان داده است که تیمار با لیپوئیک اسید، میزان شکنندگی اسمزی اریتروسیت‌ها را کاهش می‌دهد. در واقع میزان شکنندگی اسمزی اریتروسیت‌ها تابع میزان پراکسیداسیون غشای اریتروسیت‌ها است و لیپوئیک اسید به واسطه اثرات آنتی‌اکسیدانی قوی که دارد توانایی کاهش میزان شکنندگی اریتروسیت‌ها را دارد و با اثر بر این پارامتر، میزان همولیز را کاهش می‌دهد. در مطالعه ما نیز به نظر می‌رسد لیپوئیک اسید با اثر بر همین پارامتر توانسته میزان همولیز خون را کاهش داده و در نتیجه منجر به افزایش تعداد گلبول‌های قرمز در خون گردد (Ali et al., 2015).

مطالعات نشان داده است که مصرف آلفا لیپوئیک اسید منجر به بازتولید آنتی‌اکسیدان‌هایی نظیر گلوتاتیون، ویتامین C و E می‌شود (Hultberg et al., 2002). از اینرو می‌توان استنباط کرد که احتمالاً آلفا لیپوئیک اسید به صورت غیر مستقیم و از طریق افزایش میزان آنتی‌اکسیدان‌های درون‌زاد دیگر باعث کاهش اثرات تخریبی ناشی از افزایش استرس اکسیداتیو شده است. لذا در این مطالعه هم کاهش اثرات تخریبی مختلف ناشی از مصرف سیس پلاتین به علت اثرات آنتی‌اکسیدانی غیر مستقیم آلفا لیپوئیک اسید باشد. همچنین حضور گروه‌های تیولی در ساختار این ماده، توانایی شلاته کردن فلزات را به این مولکول داده است

۹۹ درصد گلوتاتیون خون در اریتروسیت‌ها تجمع می‌یابد (Navarro et al., 1999). در واقع بررسی‌ها نشان داده است که بین ظرفیت آنتی‌اکسیدانی اریتروسیت‌ها و شکنندگی غشایی اریتروسیت‌ها ارتباط وجود دارد و با کاهش آنتی‌اکسیدان‌های خون میزان اریتروسیت‌های غیر نرمال افزایش می‌یابد، با اینکه اریتروسیت‌های پستانداران فاقد هسته و به تبع آن DNA است که این DNA هدف مولکول‌های سیس پلاتین است با این حال مولکول‌های سیس پلاتین درون اریتروسیت‌ها تجمع پیدا می‌کنند (Khyriam et al., 2001). در واقع مولکول هدف سیس پلاتین در درون اریتروسیت‌ها گلوتاتیون است. افزایش درصد اریتروسیت‌های غیر نرمال با کاهش میزان گلوتاتیون پیشنهاد می‌کند که گلوتاتیون به احتمال زیاد، مولکول هدف برای اثرات سیس پلاتین بر روی اریتروسیت‌ها باشد (Olas & Wachowicz, 1998). مطالعات نشان داده است که یکی از مسیرهایی که آلفا لیپوئیک اسید اثرات آنتی‌اکسیدانی قوی خود را نشان می‌دهد، تولید و حفظ آنتی‌اکسیدان‌های درون‌زاد است. یکی از آنتی‌اکسیدان‌هایی که آلفا لیپوئیک اسید منجر به افزایش آن در بدن می‌شود، گلوتاتیون است. همانطوریکه در بالا اشاره شد، گلوتاتیون به عنوان یک آنتی‌اکسیدان قوی یکی از اهداف اصلی سیس پلاتین است. چون این آنتی‌اکسیدان قوی و درون‌زاد در اریتروسیت‌ها هم غلظت زیادی دارد از این رو سیس پلاتین با کاهش این آنتی‌اکسیدان در درون اریتروسیت‌ها منجر به آسیب به این سلول‌ها می‌شود. آلفا لیپوئیک اسید با حفظ غلظت این آنتی‌اکسیدان، می‌تواند از اریتروسیت‌ها در برابر آسیب‌های سیس پلاتین محافظت کند.

مطالعات نشان داده است که در شرایط پاتولوژیکی مختلف خونسازی خارج از مغز استخوان و بطور عمده در کبد و طحال صورت می‌گیرد. در واقع فرآیند خونسازی خارج از مغز استخوان نشانه‌ای از شرایط پاتولوژیکی مانند کم خونی سیستمیک، هموتوکسیسمیتی و التهاب است. مشاهدات هستیتولوژیکی طحال نشان داده است که در شرایط پاتولوژیکی مذکور تعداد مگاکاریوسیت‌ها در پالپ قرمز طحال افزایش می‌یابد. تجمع این نوع سلول در پالپ قرمز طحال نشانگر فرآیند پاتولوژیک خونسازی خارج از مغز استخوان است (Suttie., 2006). در مطالعه حاضر نیز همانطوریکه در شکل b۲ مشخص است. شاهد افزایش مگاکاریوسیت‌ها در پالپ قرمز طحال موش‌های تیمار شده با سیس پلاتین هستیم. همانطوریکه در برش‌های بافتی رنگ‌آمیزی شده با هماتوکسیلین-ئوزین مشاهده می‌شود، در گروه‌های تیمار شده با دوزهای مختلف آلفا لیپوئیک، مگاکاریوسیت‌ها در پالپ قرمز مشاهده نمی‌شوند (شکل ۲ c و d).

REFERENCES

- Akel, A., Hermle, T., Niemoeller, O.M., Kempe, D. S., Lang, P. A., Attanasio, P., Podolski, M., Wieder, T. & Lang, F. 2006. Stimulation of erythrocyte phosphatidylserine exposure by chlorpromazine. *European Journal of Pharmacology* 532: 11-17.
- Ali, B.H., Al Moundhri, M.S., Tag Eldin, M., Nemmar, A. & Tanira, M.O. 2007. The ameliorative effect of cysteine prodrug L-2-oxothiazolidine-4-carboxylic acid on cisplatin-induced nephrotoxicity in rats. *Fundamental & Clinical Pharmacology* 21: 547-553.
- Ali, Y.F., Desouky, O.S., Selim, N.S. & Ereiba, K.M. 2015. Assessment of the role of α -lipoic acid against the oxidative stress of induced iron overload. *Journal of Radiation Research and Applied Sciences* 8: 26-35.
- Bentzen, P., Lang, E. & Lang, F. 2007. Curcumin induced suicidal erythrocyte death. *Cellular Physiology and Biochemistry* 19: 153-164.
- Bookchin, R.M., Ortiz, O. E. & Lew, V.L. 1987. Activation of calcium-dependent potassium channels in deoxygenated sickled red cells. *Progress in clinical Clinical and biological Biological research Research* 240: 193-200.
- El Barky, A.R., Hussein, S.A. & Mohamed, T.M. 2017. The potent antioxidant alpha lipoic acid. *Journal of Plant Chemistry and Ecophysiology* 2: 1016.
- Fadok, V.A., Bratton, D.L., Rose, D.M., Pearson, A., Ezekewitz, R.A.B. & Henson, P.M. 2000. A receptor for phosphatidylserine-specific clearance of apoptotic cells. *Nature* 405: 85-90.
- Florea, A.M. & Büsselberg, D. 2011. Cisplatin as an anti-tumor drug: cellular mechanisms of activity, drug resistance and induced side effects. *Cancers* 3: 1351-1371.
- Föller, M., Geiger, C., Mahmud, H., Nicolay, J. & Lang, F. 2008. Stimulation of suicidal erythrocyte death by amantadine. *European Journal of Pharmacology* 581: 13-18.
- Goralska, M., Dackor, R., Holley, B. & McGahan, M.C. 2003. Alpha lipoic acid changes iron uptake and storage in lens epithelial cells. *Experimental Eye Research* 76: 241-248.
- Haak, E.S., Usadel, K.H., Kohleisen, M., Yilmaz, A., Kusterer, K. & Haak, T. 1999. The effect of α -lipoic acid on the neurovascular reflex arc in patients with diabetic neuropathy assessed by capillary microscopy. *Microvascular Research* 58: 28-34.
- Hagen, T.M., Liu, J., Lykkesfeldt, J., Wehr, C.M., Ingersoll, R.T., Vinarsky, V., Bartholomew, J.C. & Ames, B.N. 2002. Feeding acetyl-L-carnitine and lipoic acid to old rats significantly improves metabolic function while decreasing oxidative stress. *Proceedings of the National Academy of Sciences of the United States of America* 99: 1870-1875.
- Hall, M.D., Okabe, M., Shen, D.W., Liang, X.J. & Gottesman, M.M. 2008. The role of cellular accumulation in determining sensitivity to platinum-based chemotherapy. *Annual Review of Pharmacology and Toxicology* 48: 495-535.
- Goralska, M., El Barky et al., 2017) و همکاران نشان داده‌اند که آلفا لیپوئیک اسید می‌تواند با شلاته کردن آهن، اثرات تخریبی ناشی از تجمع این فلز در بافت‌ها را کاهش دهد (Goralska et al, 2003). در مطالعه حاضر، همانطوریکه در شکل ۲ c مشاهده می‌شود. در پالپ قرمز طحال متعلق به موش‌های تیمار شده با سیس‌پلاتین شاهد رسوب رنگدانه‌های قهوه‌ای رنگ هستیم. این رنگدانه‌ها که در رنگ آمیزی هماتوکسیلین ائوزین مشاهده می‌شوند نشانگر رسوب آهن بصورت هموسیدرین است. در حالی که در پالپ قرمز طحال متعلق به گروه‌های کنترل و گروه‌های تیمار شده با آلفا لیپوئیک اسید این رسوبات مشاهده نمی‌شوند. از آنجاییکه رسوبات هموسیدرین به علت افزایش حضور گلبول‌های قرمز آسیب دیده در پالپ قرمز طحال است. لذا می‌توان نتیجه گرفت که آلفا لیپوئیک اسید با اثر مستقیم بر گلبول‌های قرمز مانع از آسیب‌های غشایی این سلول‌ها شده است. از طرفی با عملکرد شلاته کردن منجر به کاهش میزان رسوبات آهن در بافت طحال شده است. در واقع بررسی مورفولوژی اریتروسیت‌ها نیز به نوعی در تایید این مطلب است. همانطوریکه در شکل ۴ مشاهده می‌شود، در اسمیرهای خونی متعلق به موش‌های تیمار شده با سیس‌پلاتین، اریتروسیت‌های با مورفولوژی غیر طبیعی مانند داکروسیت‌ها حضور دارند. اشکال غیرطبیعی اریتروسیت‌ها، آنها را مستعد تخریب در بافت‌های خون‌ساز نظیر طحال می‌کند.

نتیجه‌گیری

از یافته‌های مطالعه حاضر می‌توان نتیجه گرفت که مصرف سیس‌پلاتین منجر به تغییرات پارامترهای خونی و تغییرات هیستوپاتولوژیکی در بافت‌های خون‌ساز می‌گردد. آلفالیپوئیک اسید به واسطه اثرات آنتی‌اکسیدانی قوی که دارد می‌تواند آثار مخرب ناشی از مصرف سیس‌پلاتین را در اکثر موارد ممانعت کند. لذا می‌توان از این ترکیب به‌عنوان مکمل برای کاهش اثرات تخریبی ناشی از مصرف سیس‌پلاتین، استفاده کرد.

سپاسگزاری

از معاونت پژوهشی دانشگاه بوعلی سینا به سبب حمایت از این مطالعه تشکر و قدردانی بعمل می‌آید.

- Hultberg, B., Andersson, A. & Isaksson, A. 2002. Lipoic acid increases glutathione production and enhances the effect of mercury in human cell lines. *Toxicology* 175: 103-110.
- Kempe, D.S., Lang, P.A., Durantton, C., Akel, A., Lang, K.S., Huber, S.M., Wieder, T. & Lang, F. 2006. Enhanced programmed cell death of iron-deficient erythrocytes. *The FASEB Journal* 20: 368-370.
- Khynriam, D. & Prasad, S.B. 2001. Hematototoxicity and blood glutathione levels after cisplatin treatment of tumor-bearing mice. *Cell Biology and Toxicology* 17: 357-370.
- Lang, P.A., Beringer, O., Nicolay, J.P., Amon, O., Kempe, D.S., Hermle, T., Attanasio, P., Akel, A., Schäfer, R., Friedrich, B., Risler, T., Baur, M., Olbricht, C.J., Zimmerhackl, L.B., Zipfel, P.F., Wieder, T. & Lang, F. 2006. Suicidal death of erythrocytes in recurrent hemolytic uremic syndrome. *Journal of Molecular Medicine* 84: 378-388.
- Lang, P.A., Huober, J., Bachmann, C., Kempe, D.S., Sobiesiak, M., Akel, A., Niemoeller, O.M., Dreischer, P., Eisele, K., Klarl, B.A., Gulbins, E., Lang, F. & Wieder, T. 2006. Stimulation of erythrocyte phosphatidylserine exposure by paclitaxel. *Cellular Physiology and Biochemistry* 18: 151-164.
- Lang, P.A., Kaiser, S., Myssina, S., Wieder, T., Lang, F. & Huber, S.M. 2003. Role of Ca²⁺-activated K⁺ channels in human erythrocyte apoptosis. *American Journal of Physiology-Cell Physiology* 285: C1553-C1560.
- Liang, X.J., Shen, D.W., Garfield S. & Gottesman, M.M. 2003. Mislocalization of membrane proteins associated with multidrug resistance in cisplatin-resistant cancer cell lines. *Cancer Research* 63: 5909-5916.
- Liang, X.J., Yin, J.J., Taylor, B., Winkovitch, S.M., Garfield, S.H., Shen, D.W., Gottesman, M.M. & Aszalos, A. 2008. Disruption of microfilaments by cytochalasin B decreases accumulation of cisplatin in human epidermal carcinoma and liver carcinoma cell lines. *Cancer Chemotherapy and Pharmacology* 62: 977-984.
- Lock, E.A., Reed, C.J., Kinsey, G.R. & Schnellmann, R.G. 2007. Caspase-dependent and-independent induction of phosphatidylserine externalization during apoptosis in human renal carcinoma Cak1-1 and A-498 cells. *Toxicology* 229: 79-90.
- Mahmud, H., Föller, M. & Lang, F. 2008. Suicidal erythrocyte death triggered by cisplatin. *Toxicology* 249: 40-44.
- Motaharinia, M. & Nabiuni, M. 2022. Study of synergic effects of Curcumin and Cisplatin on Cdc42 gene expression in human Calu-6 lung carcinoma cell line. *Nova Biologica Reperta* 8: 253-264. (In Persian).
- Navarro, J., Obrador, E., Carretero, J., Petschen, I., Avino, J., Perez, P. & Estrela, J.M. 1999. Changes in glutathione status and the antioxidant system in blood and in cancer cells associate with tumour growth in vivo. *Free Radical Biology and Medicine* 26: 410-418.
- Nelson, K., Walsh, D. & Sheehan, F. 2002. Cancer and chemotherapy-related upper gastrointestinal symptoms: the role of abnormal gastric motor function and its evaluation in cancer patients. *Supportive Care in Cancer*, 10: 455-461.
- Niemoeller, O.M., Akel, A., Lang, P.A., Attanasio, P., Kempe, D.S., Hermle, T., Sobiesiak, M., Wieder, T. & Lang, F. 2006. Induction of eryptosis by cyclosporine. *Naunyn-Schmiedeberg's Archives of Pharmacology* 37: 41-49.
- Olas, B. & Wachowicz, B. 1998. Modulation of cisplatin toxicity in blood platelets by glutathione depletion. *Anti-Cancer Drugs* 9: 473-478.
- Park, S., Karunakaran, U., Ho Jeoung, N., Jeon, J.H. & Lee, I.K. 2014. Physiological effect and therapeutic application of alpha lipoic acid. *Current Medicinal Chemistry* 21: 3636-3645.
- Rezazadeh, N., Baharara, J., Shahrokhadi, M.H. & Mostafavi, Kh. 2023. Anticancer effect of Artemisia extract and cisplatin on induction of apoptosis and inhibition of proliferation in A2780 human ovarian cancer. *Nova Biologica Reperta* 9: 246-256. (In Persian).
- Schneider, J., Nicolay, J.P., Föller, M., Wieder, T. & Lang, F. 2007. Suicidal erythrocyte death following cellular K⁺ loss. *Cellular Physiology and Biochemistry* 20: 035-044.
- Shen, D.W., Pastan, I. & Gottesman, M.M. 1998. Cross-resistance to methotrexate and metals in human cisplatin-resistant cell lines results from a pleiotropic defect in accumulation of these compounds associated with reduced plasma membrane binding proteins. *Cancer Research* 58: 268-275.
- Solmonson, A. & DeBerardinis, R.J. 2018. Lipoic acid metabolism and mitochondrial redox regulation. *Journal of Biological Chemistry* 293: 7522-7530.
- Stewart, D.J., Benjamin, R.S., Zimmerman, S., Caprioli, R.M., Wallace, S., Chuang, V., Calvo, D., Samuels, M., Bonura, J. & Loo, T.L. 1983. Clinical pharmacology of intraarterial cis-diamminedichloroplatinum (II). *Cancer Research* 43: 917-920.
- Suttie, A.W. 2006. Histopathology of the spleen. *Toxicologic Pathology* 34: 466-503.
- Tavassoli, M. & Yoffey, J.M. 1983. Bone marrow, structure and function, AR Liss, 300 pp.
- Wang, Y., Juan, L.V., Ma, X., Wang, D., Ma, H., Chang, Y., Nie, G., Jia, L., Duan, X. & Liang, X.J. 2010. Specific hemosiderin deposition in spleen induced by a low dose of cisplatin: altered iron metabolism and its implication as an acute hemosiderin formation model. *Current Drug Metabolism* 11: 507-515.

How to cite this article:

Anis, S.H., Yari, S. & Mohammadi-Mahdiabadi-Hasani, M.H. 2023. The study of preventive effect of α -lipoic acid on cisplatin induced hemotoxicity in NMRI mice. *Nova Biologica Reperta* 10: 184-193. (In Persian).

انیس، س.ح.، یاری، س. و محمدی مهدی آبادی حسنی، م.ح. ۱۴۰۲. مطالعه اثر ممانعتی آلفالیپوئیک اسید بر مسمومیت خونی القا شده با سیس پلاتین در موش های NMRI. یافته های نوین در علوم زیستی ۱۰: ۱۹۳-۱۸۴.